



**UNIVERSIDAD TÉCNICA DE BABAHOYO  
FACULTAD DE CIENCIAS DE LA SALUD  
ESCUELA DE SALUD Y BIENESTAR  
CARRERA DE TERAPIA RESPIRATORIA**

**Componente Práctico del Examen Complexivo previo a la obtención del  
grado académico de Licenciado(a) en Terapia Respiratoria**

**TEMA PROPUESTO DEL CASO CLÍNICO:**

**ENFISEMA SUBCUTÁNEO EN TÓRAX EN PACIENTE DE SEXO MASCULINO  
DE 50 AÑOS DE EDAD**

**AUTOR(A):**

Axelle Noemy Burbano Monserrate

**TUTOR:**

Dr. Juan Carlos Gaibor Luna

Babahoyo – Los Ríos – Ecuador

**2020**

**TEMA:**

ENFISEMA SUBCUTÁNEO EN TÓRAX EN PACIENTE DE SEXO MASCULINO  
DE 50 AÑOS DE EDAD

## TABLA DE CONTENIDO

ENFISEMA SUBCUTÁNEO EN TÓRAX EN PACIENTE DE SEXO MASCULINO DE 50 AÑOS DE EDAD.....	1
<b>RESUMEN</b> .....	4
<b>ABSTRAC</b> .....	5
<b>INTRODUCCIÓN</b> .....	6
<b>I. MARCO TEÓRICO</b> .....	6
<b>1.1. Justificación</b> .....	12
<b>1.2. Objetivos</b> .....	12
<b>1.2.1. Objetivo General</b> .....	12
<b>1.2.2. Objetivos Específicos</b> .....	13
<b>1.3. Datos Generales</b> .....	13
<b>II. METODOLOGÍA DEL DIAGNÓSTICO</b> .....	14
<b>2.1. Análisis del motivo de consulta y antecedentes. Historial clínico del paciente</b> 14	14
<b>2.2. Principales datos clínicos que refiere el paciente sobre la enfermedad actual (anamnesis)</b> .....	15
<b>2.3. Examen físico (exploración clínica)</b> .....	15
<b>2.4. Información de exámenes complementarios realizados</b> .....	17
<b>2.5. Formulación del diagnóstico presuntivo, diferencial y definitivo</b> .....	18
<b>2.6. Análisis y descripción de las conductas que determinan el origen del problema y de los procedimientos a realizar</b> .....	19
<b>2.7. Indicación de las razones científicas de las acciones de salud, considerando valores normales</b> .....	19
<b>2.8. Seguimiento</b> .....	20
<b>2.9. Observaciones</b> .....	20
<b>CONCLUSIONES</b> .....	21
<b>REFERENCIAS BIBLIOGRÁFICAS</b> .....	21
<b>ANEXOS</b> .....	23

## RESUMEN

El enfisema subcutáneo se lo considera un tipo de enfermedad pulmonar obstructiva crónica (EPOC) , conlleva a la destrucción del tejido pulmonar y dejando aire atrapado dentro del mismo. El problema radica que este aire que se queda poco a poco dentro del o los pulmones, específicamente en los alvéolos, dificultan aún más la respiración porque estos se agrandan y el diafragma se aplana. Esto ocasiona que el movimiento de inhalación y exhalación al mover el aire hacia dentro y hacia fuera de los pulmones, resulte dificultoso.

Unas de las manifestaciones clínicas más relevantes son hinchazón y un dolor torácico, problemas para tragar, sonidos leves al respirar y ahogo. Para el diagnóstico adecuado se analiza la historia clínica y los respectivos exámenes complementarios del paciente, se hacen estudios de imágenes como radiografías de tórax y tomografías computarizadas.

El objetivo de este estudio es para que el paciente de 50 años de edad con enfisema subcutáneo en torax conozca el tratamiento adecuado.

Palabras claves: enfisema subcutáneo, inhalación, exhalación, Hinchazón, ahogo

## ABSTRAC

Subcutaneous emphysema is considered a type of chronic obstructive pulmonary disease (COPD), it leads to the destruction of lung tissue and leaving air trapped within it. The problem is that this air that gradually stays inside the lungs, specifically in the alveoli, makes breathing even more difficult because they enlarge and the diaphragm flattens. This makes the inhalation and exhalation movement of moving air in and out of the lungs difficult.

Some of the most relevant clinical manifestations are swelling and chest pain, swallowing problems, slight sounds when breathing, and choking. For the proper diagnosis, the clinical history and the respective complementary examinations of the patient are analyzed, imaging studies such as chest x-rays and computed tomography are made.

The objective of this study is for the 50-year-old patient with subcutaneous emphysema in the chest to know the appropriate treatment.

Keywords: subcutaneous emphysema, inhalation, exhalation, Swelling, suffocation

## **INTRODUCCIÓN**

Generalmente, el aire se encuentra en condiciones normales a lo largo del aparato respiratorio y el tracto gastrointestinal del organismo. Debido a diferentes mecanismos patogénicos, se puede encontrar aire en localizaciones que no son normales, con un pronóstico diferente, según sea el caso. Este aire puede provenir del exterior, de las estructuras que normalmente lo contienen en el interior o podrá formarse propiamente dentro de los tejidos del organismo. El hallazgo de condiciones anormales de aire alertará de la existencia de una alteración o traumatismo y será de gran ayuda en la realización de un diagnóstico correcto (Pérez Dueñas et al., 2010).

El enfisema subcutáneo es una complicación que se puede presentar con frecuencia en accidentes físicos, heridas, lesiones, intervenciones quirúrgicas, ventilaciones mecánicas, intubaciones, incluso por otras enfermedades consideradas benignas como: la mediastinitis, la amigdalitis o la gangrena de Fournier. También puede ser a causa de un neumotórax en general (García del Moral et al., 2016).

El estudio de caso clínico relacionado con este tipo de traumatismo, se lo realizó a un paciente de 50 años de edad de sexo masculino, con una evaluación clínica mediante palpación (crepitaciones infraclavicular y dolor), con una percusión sonora y una auscultación de tono grave (roncus). El tratamiento se lo hizo inmediatamente después de haber detectado el enfisema subcutáneo a nivel pectoral, a través de un doble drenaje aspirativo con catéter multiperforado. Los resultados fueron que, en 5 días, el paciente no presentaba el enfisema sin que hubiese complicaciones, ya que el seguimiento se lo realizó durante 2 días posteriores, con el fin de verificar la correcta aplicación del drenaje al tejido celular.

### **I. MARCO TEÓRICO**

El término enfisema (*emphysema* en inglés) se lo introdujo en la Radiología gracias al hallazgo de áreas focales o regionales de baja atenuación en una tomografía de tórax de alta resolución (TCAR). Según la Asociación Americana del Tórax (ATS) y desde el punto de vista histopatológico, fue descrito como una condición del pulmón que se caracteriza por el aumento permanente y anormal de los espacios aéreos distales al bronquíolo terminal (Manzano et al., 2013).

Al enfisema se lo considera un tipo de enfermedad pulmonar obstructiva crónica (EPOC), conllevando la destrucción del tejido pulmonar y dejando aire atrapado dentro del mismo. El problema radica que este aire que se queda poco a poco dentro del o los pulmones, específicamente en los alvéolos, dificulta aún más la respiración porque éstos se agrandan y el diafragma se aplana, ocasionando que el movimiento de inhalación y exhalación, o lo que es lo mismo, mover el aire hacia dentro y hacia fuera de los pulmones resulte dificultoso (MHealth.org, 2020).

El enfisema se lo puede clasificar, respecto a su localización en el acino comprometido, en (Manzano et al., 2013):

- *Enfisema centrilobulillar*: es un tipo muy común de enfisema y es provocado por la destrucción de las paredes de los alvéolos centrales del acino. Viene acompañado del aumento de tamaño de los bronquíolos respiratorios asociados.
- *Enfisema paraseptal*: este tipo de enfisema es caracterizado por el aumento del espacio aéreo en la periferia del lobulillo pulmonar secundario, siendo más frecuente en la región posterior de los lóbulos superiores.
- *Enfisema panacinar*: en este tipo de enfisema se presenta una dilatación uniforme del espacio aéreo de los bronquíolos respiratorios hasta el alvéolo, o es lo mismo decir que los lobulillos secundarios presentan cambios distribuidos de manera uniforme.

Este tipo de enfisema se da con mayor frecuencia en los lóbulos inferiores y además, se relaciona con deficiencia de alfa 1-antitripsina.

Un tipo de enfisema es el que se produce inmediatamente debajo de la piel, el cual se lo denomina enfisema subcutáneo. Este tipo de enfisema es la presencia de aire o de otros gases en el tejido celular subcutáneo que se relaciona con el trauma de pulmón, tráquea, bronquios y esófago. Los pacientes suelen presentar disfonía y crepitación a la palpación de la piel. No requiere tratamiento, ya que es un problema predominantemente estético, sin embargo, es importante tratar las lesiones que lo causaron (Daqui et al., 2015).

Al enfisema subcutáneo se lo puede clasificar en tres tipos, de acuerdo a cómo puede producirse:

- *Espontáneo*: Puede ser inducido por el propio paciente (provocarse o sufrir accidentes que sean punzantes / cortantes).
- *Traumático*: Se puede producir posteriormente por fracturas que afectan al esqueleto o por cortaduras que provocan heridas en la piel.
- *Iatrogénico*: Se produce posteriormente a procedimientos de carácter quirúrgico (extracciones dentales, cirugías torácicas, laparoscopias, neumonectomía, ventilaciones mecánicas, intubaciones).

Son diversas las causas para que se produzca el enfisema subcutáneo, pudiendo ocurrir de forma espontánea, o tener un origen traumático, o, en ocasiones, de origen desconocido. Generalmente, este enfisema se produce a causa de otros trastornos, como por ejemplo: el neumomediastino, el cual se produce por la infiltración de aire libre en el mediastino (espacio mediastínico) (Morillo Guerrero & Sánchez-Oro



Gómez, 2014). También está el neumotórax, el cual es una presencia anormal de aire en el espacio pleural, proveniente de órganos internos o del exterior (a través de la pared torácica abierta) (Fiorentino & Liberto, 2015). Este trauma de tórax pone en riesgo la vida de los pacientes que la sufren y es de vital importancia que se las identifique a tiempo, para realizar el respectivo tratamiento y así evitar otros trastornos secundarios, como el mencionado enfisema subcutáneo.

### ***Manifestaciones Clínicas Generales***

En muchos casos, es común la presencia de una hinchazón y un dolor a nivel torácico. Además, puede implicar otros tipos de dolores en: la garganta y/o el cuello, problemas para tragar, sonidos leves al respirar y ahogo (Parker et al., 1990). Cuando se palpa la zona afectada, se presenta una característica denominada crepitación, la cual se describe como sonidos (“pisar nieve”, “restregar los cabellos entre los dedos”, “echar sal al fuego”) producidos en distintas situaciones médicas, y para este caso, esta crepitación es nívica (Olaciregui Echenique et al., 2014). Un signo patognomónico del enfisema subcutáneo es algo parecido a la crepitación de las burbujas de aire, que son indoloras y al tacto son similares a nódulos que, normalmente, indican la hinchazón de los tejidos circundantes. Si el enfisema en el cuello y la cara es muy grande, puede llegar a interferir con la respiración e incluso, se puede ampliar en distintas partes del cuerpo, como el abdomen o las extremidades, debido a que no hay divisiones en el tejido adiposo (Wintermark & Schnyder, 2000).

### ***Diagnóstico General***

En general, numerosos casos son fácilmente diagnosticados por los signos característicos (presencia de aire por debajo de la piel o tejido celular subcutáneo) de la condición. En otros, resulta difícil obtener el

diagnóstico porque los signos o los síntomas son casi imperceptibles (Wicky et al., 2000). Se hace uso de una radiografía médica para observar y/o confirmar la condición. En radiografías torácicas, el enfisema se observa como opacidades radio-lucentes o zonas oscuras en el área del músculo pectoral mayor (Qadir & Mathew, 2017). Sin embargo, el aire en los tejidos celulares subcutáneos puede obstruir la toma de la radiografía, por lo que, puede ocultar otras condiciones graves como, por ejemplo, el neumotórax. Por otro lado, se debe recalcar que el enfisema es visible en los rayos X del tórax antes que el neumotórax, llevando a inferir la posible presencia de este último trauma. Habitualmente, es posible encontrar el lugar exacto desde donde el aire ingresa a los tejidos blandos, ya que es una técnica muy sensible de detección (Wicky et al., 2000).

Adicionalmente, se pueden utilizar otras técnicas para obtener un diagnóstico más preciso, ya que, en algunas ocasiones, la radiografía de tórax podría mostrar resultados normales, aunque exista la presencia de un enfisema. Un análisis de sangre permitiría analizar la transferencia de oxígeno desde los pulmones al torrente sanguíneo, u otras pruebas no invasivas de la función pulmonar, que miden cuánto aire retienen los pulmones y si éste entra y sale correctamente (Mayo Clinic, 2017).

### ***Tratamientos Generales***

En la mayoría de los casos, el enfisema subcutáneo se reabsorbe de forma espontánea, eliminando así posibles complicaciones mayores. Sin embargo, lo anterior depende en qué zona del cuerpo se haya producido el enfisema, ya que, en algunas ocasiones, se requiere hospitalización, en especial cuando es producido por una infección (Contreras, 2015).

Se menciona una de las causas principales de este enfisema, que también se relaciona con el neumotórax: un tubo torácico en mal funcionamiento (obstruido, aprisionado o mal colocado). Entonces,

puede ser necesario recolocar o reemplazar dicho tubo. Otra causa para que el enfisema se produzca es en aquellos pacientes con ventilación mecánica, en donde esta ventilación podría haber causado un neumotórax, el cual podría ser empeorado por la propia ventilación y acabaría forzando el ingreso de aire a los tejidos. Otra posible causa es una ruptura de tráquea, que puede ser provocada por una traqueotomía o una intubación endotraqueal, ya que los tubos empleados pueden perforar la tráquea o un bronquio y causar el enfisema (Lefor Alan, 2002).

### ***Prevencciones Generales***

Las prevencciones contra un enfisema dependen del tipo que sea. Por ejemplo, si se refiere a un enfisema pulmonar, la única forma de prevenirlo es no exponiéndose a factores que pueden ser propensos a originarlo. Además, tener un estilo de vida saludable que incluya una alimentación saludable y ejercicio. A esto, se puede sumar la utilización de un inhalador o una oxigenoterapia (CuidatePlus, 2003).

Las prevencciones específicas para un enfisema subcutáneo no se las puede nombrar, porque este tipo de enfisema puede producirse accidentalmente, y en muchas de las ocasiones, la persona afectada, no tiene control para la prevención. Como se ha mencionado anteriormente, el enfisema subcutáneo se puede producir por traumatismos, contusiones, intervenciones quirúrgicas, entre otras situaciones que, al fin y al cabo, están fuera del alcance del paciente.

### ***Pronósticos Generales***

Usualmente, el aire en los tejidos subcutáneos no representa una amenaza mortal, puesto que pequeñas cantidades de aire son reabsorbidas por el cuerpo (Long Barbara et al., 1995). Si el enfisema fue producido por un neumotórax o un neumomediastino, esta condición se

resolverá por sí sola. Sin embargo, en pocos casos, estos traumas pueden llegar a marcar una condición que ponga en riesgo la vida del paciente (Parker et al., 1990). Si el enfisema fue producto de una ventilación mecánica, esta condición puede conllevar a una insuficiencia ventilatoria (Conetta et al., 1993).

## **1.1. Justificación**

Según la Organización Mundial de la Salud, globalmente, los traumatismos componen una importante causa de morbimortalidad, provocando que aproximadamente cinco millones de personas mueran al año, además de ocasionar lesiones permanentes (Organización Mundial de la Salud, 2012). En Estados Unidos, los traumatismos torácicos tienen una incidencia del 20%, se dan mayormente en adultos de más de 65 años y es la causa número cinco de mortalidad con el 28% (Marrón Fernández, 2014). En nuestro país, las estadísticas más actualizadas hasta la presente fecha de mortalidad reportadas por el INEC, señalan que los traumatismos son la principal causa externa de muerte con 3443 hechos (INEC, 2016).

Siendo entonces, los traumatismos una de las causas frecuentes de muerte, tanto a nivel mundial como en nuestro país, se considera necesario y útil, realizar un estudio de un caso clínico de un paciente que presente un enfisema subcutáneo en tórax, ya que este tipo de enfisema puede producirse a causa de un traumatismo. Se presentará el caso con los datos correspondientes y necesarios para que, tanto el problema como el tratamiento se establezcan completa y correctamente teniendo un seguimiento para obtener resultados que servirán para optimizar la calidad de atención de estos pacientes.

## **1.2. Objetivos**

### **1.2.1. Objetivo General**

Desarrollar y analizar la exposición detallada de los síntomas, el diagnóstico, el tratamiento y el seguimiento pertinente de un paciente de 50 años de edad que sufre de un enfisema subcutáneo en tórax.

### **1.2.2. Objetivos Específicos**

- 1.2.2.1.** Identificar las principales manifestaciones clínicas y/o patogénicas, y la etiología relacionada con la consecución al enfisema subcutáneo presentado en el tórax.
- 1.2.2.2.** Establecer el diagnóstico con el que se determinará los materiales y métodos para proceder con el tratamiento del paciente.
- 1.2.2.3.** Determinar el impacto del enfisema subcutáneo con respecto al riesgo en la salud del paciente.
- 1.2.2.4.** Definir los procedimientos aplicados en la terapéutica del tratamiento.
- 1.2.2.5.** Indicar el tipo de seguimiento que se realizará al paciente durante y postratamiento.

### **1.3. Datos Generales**

**Identificación de Paciente:** Dario Bustos Alvarado

**Edad:** 50 años

**Sexo:** Masculino

**Estado Civil:** Casado

**Profesión:** Agricultor

**Número de Hijos:** 5

**Grupo Sanguíneo:** O+

**Nivel de Estudio:** Primaria

**Nivel Sociocultural/Económico:** Medio

**Procedencia Geográfica:** Montubio

**Contexto Interaccional o Socioafectivo:** Normal

## **II. METODOLOGÍA DEL DIAGNÓSTICO**

### **2.1. Análisis del motivo de consulta y antecedentes. Historial clínico del paciente**

#### ***Motivo de consulta y antecedentes***

Se presenta el caso de un paciente de 50 años de edad, ingresado al área de emergencias porque destaca entre sus antecedentes la presencia de un enfisema pulmonar, y como consecuencia, desarrolla un posible neumotorax y aparece un enfisema subcutáneo pectoral tras la punción guiada por ecografía torácica de un absceso pulmonar.

#### ***Historial clínico***

##### ***Antecedentes patológicos personales***

- Insuficiencia respiratoria global
- Hipertensión

##### ***Antecedentes patológicos familiares***

- Padre: No refiere
- Madre: Hipertiroidismo

##### ***Antecedentes personales quirúrgicos***

- Apendicectomía laparoscópica hace 3 años

##### ***Alergias personales***

- Polvo

## 2.2. Principales datos clínicos que refiere el paciente sobre la enfermedad actual (anamnesis)

### ***Motivo de consulta***

#### *Causas clínicas:*

- Disfagia
- Disnea
- Tos

### ***Enfermedad actual***

Paciente masculino con 50 años de edad: Apendicectomía laparoscópica (hace 3 años), secuelas de la cirugía han provocado varios abscesos intraabdominales tratados satisfactoriamente. A su ingreso a la UCI, el paciente no presenta signos de insuficiencia respiratoria, pero presenta un posible neumotórax originado de un con *enfisema pulmonar*, junto con disfagia, disnea y una tos poco productiva.

## 2.3. Examen físico (exploración clínica)

### ***Signos vitales***

- Temperatura normal de 36,4°, toma axilar
- Frecuencia cardíaca normal de 78ppm, palpación normal del radial derecho
- Frecuencia respiratoria de 16 inspiraciones por minuto
- Presión arterial de 100/60, toma manual del miembro superior derecho en posición sentado
- Saturación O<sub>2</sub> de 83%, sin oxígeno
- Escala de Glasgow de 15/15, ambos ojos responden a la luz

### **Condiciones generales**

- *Aspecto general:* Regular
- *Condición al llegar:* Estable
- *Semblante:* Poca palidez
- *Estado de hidratación:* Euvolemia
- *Estado de conciencia:* Alerta
- *Estado de dolor:* Sin dolor
- *Posición corporal:* Decúbito dorsal
- *Orientado en tiempo:* Sí
- *Orientado en espacio:* Sí

### **Revisión por sistemas**

- *Órganos de los sentidos:* Normal
- *Respiratorios:* Anormal; presencia de tos, disnea
- *Cardiovascular:* Normal
- *Digestivo:* Anormal; presencia de disfagia
- *Genital y Urinario:* Normal
- *Músculo Esquelético:* Normal
- *Endócrino:* Normal
- *Hemo-Linfático:* Normal
- *Neurológico:* Normal
- *Piel:* Normal
- *Otros:* Normal

### **Examen físico por regiones**

- *Piel y Faneras:* Normal
- *Zona de la Cabeza*



- *Cabeza:* Normal
- *Ojos:* Normal
- *Oídos:* Normal
- *Nariz:* Normal
- *Boca:* Normal
- *Cuello:* Normal
- *Zona del Tórax*
  - *Axilas:* Necesidad de una Toracocentesis<sup>1</sup> vía axilar derecha
  - *Tórax:* Continuación de la Toracocentesis
- *Columna Vertebral:* Normal
- *Abdomen:* Normal
- *Zona de la Pelvis*
  - *Ingle-Periné:* Normal
  - *Genitales:* Normal
- *Extremidades*
  - *Miembros superiores:* Normal
  - *Miembros inferiores:* Normal

## 2.4. Información de exámenes complementarios realizados

### ***Examen de Laboratorio – Hemograma***

- Hemoglobina: 12 g/l
- Hematocrito: 38,6%
- Plaquetas: 290 000 /mm<sup>3</sup>
- Leucocitos: 32,7%
- Neutrófilos: 83,2%
- Linfocitos: 5,6%
- Monocitos: 4,3%

---

<sup>1</sup> Punción quirúrgica de la pared torácica para evacuar por aspiración el líquido acumulado en la cavidad pleural.

- Eosinófilos: 0,1%
- Basófilos: 0,3%

### ***Radiología / Imagenología***

*Rayos X: Portátil del Tórax*<sup>2</sup>

*Resultado:* Se muestra opacidades en ambos campos pulmonares, lo cual indica la existencia de enfisema pulmonar.

*Tomografía computada (TAC): Torácico*<sup>3</sup>

*Resultado:* Confirmación de la radiografía portátil del tórax. Presencia de enfisema pulmonar, sin embargo, se descarta neumotórax.

## **2.5. Formulación del diagnóstico presuntivo, diferencial y definitivo**

### ***Diagnóstico Presuntivo***

Con respecto a la sintomatología presentada por el paciente de sexo masculino de 50 años de edad , que presenta: insuficiencia respiratoria no explícita. Se presume la presencia de un neumotórax originado por un enfisema pulmonar. Se procedió a tomarle los signos vitales, exámenes de laboratorio (hemograma), rayos X y TAC torácico.

### ***Diagnóstico Diferencial***

---

<sup>2</sup> Permite evaluar aspectos de la enfermedad y el tratamiento, y correlacionarlos con la condición clínica del paciente para su posterior seguimiento y control.

<sup>3</sup> Prueba indolora, donde se utiliza una máquina especial de emisión de rayos X para tomar imágenes en blanco y negro de los pulmones, el corazón, los vasos sanguíneos, las vías respiratorias, las costillas y los ganglios linfáticos del paciente.

El TAC torácico descarta neumotórax porque el paciente de sexo masculino de 50 años de edad está estable hemo-dinámicamente sin signos de trabajo respiratorio.

### ***Diagnóstico Definitivo***

a través de los exámenes, tanto físicos como de laboratorio, sumado a la radiografía y al TAC torácico, el diagnóstico definitivo indica que es un enfisema pulmonar provocada anteriormente por un microorganismo y, además, existe un enfisema subcutáneo a nivel de la zona pectoral debido al drenaje torácico de 20 Fr aplicado mediante la toracocentesis con el fin de evitar un absceso pulmonar.

## **2.6. Análisis y descripción de las conductas que determinan el origen del problema y de los procedimientos a realizar**

El problema del enfisema subcutáneo se origina después de realizarle al paciente la toracocentesis porque durante el drenaje se evidencia fuga persistente en espiración compatible con fistula broncopleurales (FBP)<sup>4</sup>. Este drenaje se lo realizó debido a que el paciente ingresa a la UCI por un enfisema pulmonar, junto con un posible neumotórax. Durante la estadía hospitalaria del paciente, se le aplica terapia con aspiración de 20cm de H<sub>2</sub>O al drenaje torácico con lo que se detiene la progresión del enfisema.

## **2.7. Indicación de las razones científicas de las acciones de salud, considerando valores normales**

El análisis clínico obtenido tras todos los exámenes realizados y el diagnóstico definitivo establecido, determinan que se debe aplicar al

---

<sup>4</sup> Comunicación anormal entre el árbol bronquial y el espacio pleural que se presenta en la evolución de una enfermedad respiratoria grave, posterior a una resección quirúrgica del pulmón o como complicación de procedimientos con riesgo de trauma pulmonar.

paciente una terapia con aspiración de 20cm de H<sub>2</sub>O al drenaje torácico, con el fin de detener el enfisema subcutáneo. Si esta terapia no funciona inicialmente, se procederá a colocarle de 2 drenajes multiperforados de 8cm de longitud y 1cm de ancho en la zona pectoral utilizando la técnica descrita por Sherrif y Ott. Dichos drenajes serán conectados a una aspiración continúa con 15cm de H<sub>2</sub>O. Con esto, se pretende que en las primeras 24 horas aproximadamente de este segundo tratamiento alternativo, desaparezca por completo el enfisema subcutáneo.

## **2.8. Seguimiento**

El seguimiento al paciente tiene su período crítico en las primeras horas aplicada la primera terapia de drenaje para frenar el enfisema subcutáneo. En las siguientes 18 horas, el paciente no muestra disminución del enfisema subcutáneo que ya es generalizado, afectando parte del cuello y el rostro, produciéndole importantes molestias, como el aumento de disnea. Entonces, inmediatamente se procede a aplicar la terapia con 2 drenajes utilizando la técnica de Sherrif y Ott y, además, realizando una incisión de aproximadamente 1,5cm en la línea media clavicular con salida inmediata de aire a tensión. Después de alrededor de 24 horas de este tratamiento, el enfisema ya ha desaparecido mayormente del cuerpo del paciente y se observa una importante disminución de la tensión a nivel de la zona pectoral y del enfisema orbitario.

## **2.9. Observaciones**

Todo el tratamiento mencionado anteriormente fue consultado y aplicado con el permiso expreso del paciente, teniendo conocimiento que estas técnicas pueden no ser efectivas. La primera aplicación del drenaje no tuvo éxito, por lo que se tuvo que proceder a aplicar el segundo tratamiento con 2 drenajes. El tratamiento habitual del enfisema subcutáneo progresivo es el correcto drenaje de la cavidad pleural, sin embargo, en la mayoría de pacientes en los cuales, el enfisema no se

resuelve o, inclusive, empeora a pesar de aplicar correctamente el drenaje de la cavidad pleural. Esto sucede, en la mayoría de los casos, por la presencia de una fístula bronco-subcutánea provocada por la FBP.

## CONCLUSIONES

- La técnica de utilizar el drenaje subcutáneo es muy segura y con un bajo porcentaje de complicaciones posteriores.
- La aplicación de aspiración y la colocación de un nuevo drenaje (puede ser único o doble, depende del caso) a nivel del tórax puede llegar a tratar con éxito la mayoría de los casos.
- En el caso clínico presentado, se aplicó el drenaje aspirativo con catéter multiperforado porque, con esto, se evita mayor riesgo de infección (técnica de Sharrif y Ott).
- Esta técnica de drenaje aspirativo disminuye el riesgo de iatrogenia, en nuestro caso, debido a la expansión del enfisema subcutáneo en la zona pectoral.
- Este tratamiento es vital para aliviar el enfisema subcutáneo masivo, así como también evitar otro tipo de complicaciones, incluso, comprometer la vida del paciente.

## REFERENCIAS BIBLIOGRÁFICAS

Conetta, R., Barman, A. A., Iakovou, C., & Masakayan, R. J. (1993). *Acute ventilatory failure from massive subcutaneous emphysema*.

Contreras, M. (2015). *Enfisema Subcutáneo*.

<https://es.slideshare.net/jaramaximiliano/enfisema-subcutaneo-52737788>

CuidatePlus, W. (2003). *Prevención del enfisema*.

<https://cuidateplus.marca.com/enfermedades/respiratorias/2003/04/07/preven-cion-enfisema-15155.html#:~:text=La única manera de prevenir,crónica es fundamental no fumar.>

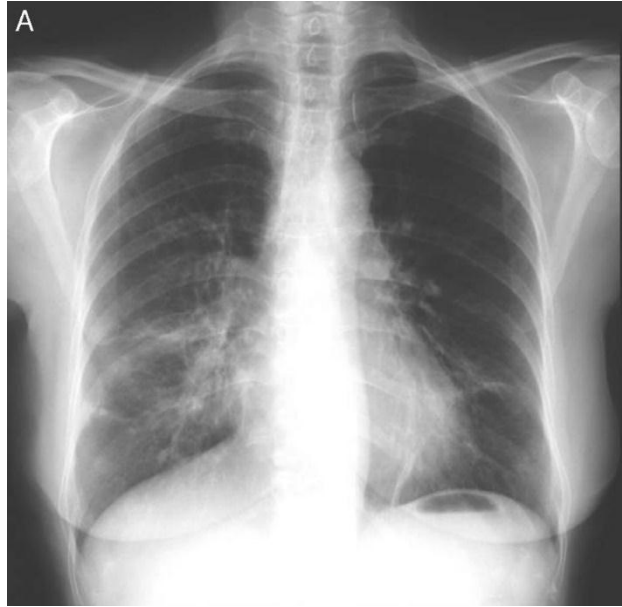
Daqui, K., Delgado, G., & Espinoza, D. (2015). *CARACTERÍSTICAS*

- EPIDEMIOLOGICAS DEL TRAUMA DE TÓRAX EN EL SERVICIO DE EMERGENCIA DEL HOSPITAL VICENTE CORRAL MOSCOSO DURANTE EL AÑO 2013. In *Universidad de Cuenca*. Universidad de Cuenca - Ecuador.
- Fiorentino, J., & Liberto, D. (2015). Neumotórax: Drenaje avenamiento del espacio pleural y descompresión con aguja. *Artículo Especial Rev. Hosp. Niños (B. Aires)*, 57(259), 261–277. <http://revistapediatria.com.ar/wp-content/uploads/2015/12/Numero-259-Fiorentino-Neumotorax.pdf>
- García del Moral, R. M., Martín-López, J., Arias-Díaz, M., & Díaz-Castellanos, M. A. (2016). Tratamiento del enfisema subcutáneo masivo con drenaje aspirativo. *Medicina Intensiva*, 40(4), 253–254. <https://doi.org/10.1016/j.medin.2015.09.003>
- INEC, E. (2016). *Estadísticas Vitales: Registro Estadístico de Nacidos vivos y Defunciones 2016*. [https://www.ecuadorencifras.gob.ec/documentos/web-inec/Poblacion\\_y\\_Demografia/Nacimientos\\_Defunciones/2016/Presentacion\\_Nacimientos\\_y\\_Defunciones\\_2016.pdf](https://www.ecuadorencifras.gob.ec/documentos/web-inec/Poblacion_y_Demografia/Nacimientos_Defunciones/2016/Presentacion_Nacimientos_y_Defunciones_2016.pdf)
- Lefor Alan, T. (2002). *Critical Care on Call* (Lange Medi). McGraw-Hill.
- Long Barbara, C., Phipps Wilma, J., & Cassmeyer Virginia, L. (1995). *Adult Nursing: A Nursing Process Approach*.
- Manzano, A. C., García, O. M., & Preciado, C. C. (2013). Enfisema. *Revista Colombiana de Neumología*, 25(3), 174–176.
- Marrón Fernández, M. C. (2014). *TRAUMATISMOS TORÁCICOS*. [https://www.ucm.es/data/cont/docs/420-2014-03-27-04 Traumatismos toracicos ppt.pdf](https://www.ucm.es/data/cont/docs/420-2014-03-27-04_Traumatismos_toracicos_ppt.pdf)
- Mayo Clinic, O. (2017). *Enfisema*. <https://www.mayoclinic.org/es-es/diseases-conditions/emphysema/symptoms-causes/syc-20355555>
- MHealth.org, E. (2020). *¿Qué es el enfisema?* Krames StayWell. <https://www.mhealth.org/patient-education/82436>
- Morillo Guerrero, R., & Sánchez-Oro Gómez, R. (2014). PRESENTACIÓN NO HABITUAL DE NEUMOMEDIASTINO Y ENFISEMA SUBCUTÁNEO ESPONTÁNEO POR CRISIS TUSÍGENA. *Unidad Médico-Quirúrgica de Enfermedades Respiratorias Del Hospital Universitario Virgen Del Rocío, Sevilla - España*, 26(3), 200–202.
- Olaciregui Echenique, I., Plazaola Cortázar, A., Uriz Monaut, J. J., & Korta Murua, J. (2014). Enfisema subcutáneo y neumomediastino tras extracción dental.

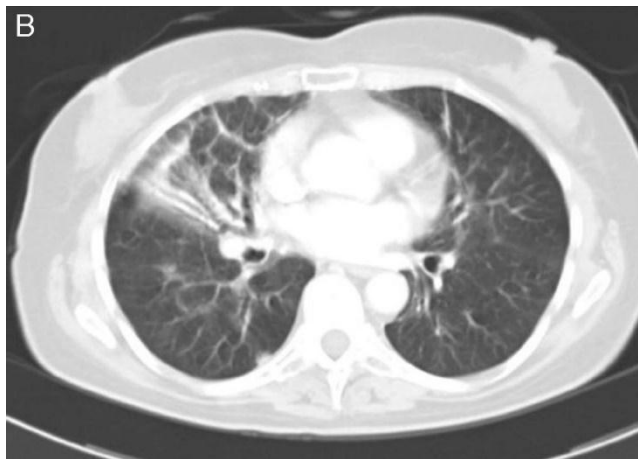- Anales de Pediatría, Barcelona-España, 80(3), 195–196.*  
<https://doi.org/10.1016/j.anpedi.2013.06.012>
- Organización Mundial de la Salud, O. (2012). *FATAL INJURY SURVEILLANCE IN MORTUARIES AND HOSPITALS: A MANUAL FOR PRACTITIONERS WHO*.  
Universidad de Monash.  
[http://www.who.int/about/licensing/copyright\\_form/en/index.html](http://www.who.int/about/licensing/copyright_form/en/index.html)
- Parker, G. S., Mosborg, D. A., Foley, R. W., & Stiernberg, C. M. (1990).  
Spontaneous cervical and mediastinal emphysema. *Department of Otolaryngology, Naval Hospital*. <https://pubmed.ncbi.nlm.nih.gov/2395401/>
- Pérez Dueñas, V., Martínez Schmickrath, M., Guerra Gutiérrez, F., Díez Tascón, A., Suárez Vega, V., & Martí de Gracia, M. (2010). *Lo que el enfisema subcutáneo esconde: Hallazgos clínicos y radiológicos claves en la urgencia*.  
Hospital Universitario La Paz.  
<http://seram2010.seram.es/modules.php?name=posters&file=viewcontent&id=paper=666&content=2&full=true#:~:text=Presencia de aire en los,la cabeza y extremidades7>.
- Qadir, N., & Mathew, R. (2017). Chapter 11: Imaging of the Critically Ill Patient: Radiology. In B. Belval & C. Naglieri (Eds.), *Critical Care*. McGraw-Hill.  
<http://accessmedicine.mhmedical.com/content.aspx?bookid=1944&sectionid=143516056#1136413020>
- Wicky, S., Wintermark, M., Schnyder, P., Capasso, P., & Denys, A. (2000).  
Imaging of blunt chest trauma. *Department of Radiology, University Hospital, CHUV, 10*. <https://pubmed.ncbi.nlm.nih.gov/11044920/>
- Wintermark, M., & Schnyder, P. (2000). Trauma of the Chest Wall. In *Radiology of Blunt Trauma of the Chest* (pp. 10–11). Springer.

## **ANEXOS**

### ***Rayos X: Portátil del Tórax***



***TAC Torácico***



***Colocación de los 2 drenajes aplicando la técnica de Sherrif y Ott***



