



UNIVERSIDAD TECNICA DE BABAHOYO

FACULTAD DE CIENCIAS DE LA SALUD

ESCUELA DE BIENESTAR Y SALUD

CARRERA DE ENFERMERÍA

**DIMENSIÓN PRÁCTICA DEL EXAMEN COMPLEXIVO PREVIO A LA
OBTENCIÓN DEL GRADO ACADÉMICO DE LICENCIADO(A) EN ENFERMERÍA**

TEMA

**PROCESO DE ATENCIÓN DE ENFERMERÍA EN PACIENTE CON ACCIDENTE
VASCULAR ENCEFALICO AGUDO**

AUTOR

DENISSE GAMARRA MORAN

TUTOR

LICDA. LIGIA VARGAS ÁNGULO

BABAHOYO – LOS RÍOS – ECUADOR

2023

AGRADECIMIENTO

El principal agradecimiento es a Dios quien me ah guiado y me ah dado la fortaleza para seguir adelante.

A mi familia por su comprensión y estimulo constante, además su apoyo incondicional a lo largo de mis estudios, y a todas las personas que de una y otra forma me apoyaron en la realización de este trabajo.

DEDICATORIA

Dedico este trabajo a mi madre y abuela que han sabido formarme con buenos sentimientos, hábitos y valores lo cual me ha ayudado a seguir adelante en los momentos más difíciles.

A mi hija Eliette quien ha sido mi mayor motivación para nunca rendirme en los estudios y poder llegar a ser un ejemplo para ella.

ÍNDICE

AGRADECIMIENTO.....	I
DEDICATORIA.....	II
RESUMEN.....	VI
ABSTRACT.....	VII
INTRODUCCION	1
PLANTEAMIENTO DEL PORBLEMA	2
JUSTIFICACIÓN.....	3
LINEA DE INVESTIGACIÓN.....	4
OBJETIVOS.....	4
MARCO CONCEPTUAL.....	4
MARCO METODOLÓGICO.	10
PLANES DE CUIDADOS	13
FORMULACIÓN DE DIAGNOSTICOS.....	16
INDICACION DE RAZONES CIENTIFICAS.....	16
RUSULTADOS.....	17
CONCLUSIONES	20
RECOMENDACIONES	20
REFERENCIAS BIBLIOGRAFICAS	21
ANEXOS.....	21

TITULO

**PROCESO DE ATENCIÓN DE ENFERMERÍA EN PACIENTE CON ACCIDENTE
VASCULAR ENCEFALICO AGUDO**

RESUMEN

El accidente vascular encefálico agudo es un conjunto de signos y síntomas clínicos, patológicos y radiológicos que se producen como consecuencia de la alteración en el aporte circulatorio de la región encefálica, originando déficit neurológico.

Se realizó un estudio de caso clínico desarrollado la teorizante Marjorie Gordon con los 11 patrones funcionales, también se empleó técnicas como el examen físico y la anamnesis en un paciente con accidente vascular encefálico agudo, asegurando la reducción de complicaciones y aparición de secuelas producidas por el déficit de la función neurológica y respiratoria.

La investigación logró establecer los cuidados de enfermería se emplearon las herramientas NANDA NOC Y NIC para la creación de los diagnósticos como “perfusión tisular cerebral inefectiva”, “deterioro del intercambio gaseoso” & “dolor agudo”. Las acciones de enfermería fueron “control neurológico”, “control respiratorio” & “manejo del dolor” respectivamente. Además, identifiqué los patrones funcionales alterados como: Patrón Actividad & reposo, Patrón eliminación e intercambio, Patrón cognitivo – perceptivo y Patrón nutricional metabólico. Los signos de alarma detectados fueron: el deterioro progresivo de la condición neurológica y respiratoria, las complicaciones asociadas a la hemodinamia; cada una de estas fueron tratadas de forma eficaz y oportuna.

Palabras claves: proceso de atención de enfermería, accidente encefálico agudo, planes de cuidados, patrones funcionales, Marjorie Gordon.

ABSTRACT

Acute cerebrovascular accident is a set of clinical, pathological and radiological signs and symptoms that occur as a consequence of the alteration in the circulatory supply of the brain region, causing neurological deficit.

A clinical case study developed by the theorist Marjorie Gordon with the 11 functional patterns was carried out, techniques such as physical examination and anamnesis were also used in a patient with an acute cerebrovascular accident, ensuring the reduction of complications and the appearance of sequelae produced by the deficits in neurological and respiratory function.

The research managed to establish nursing care, the NANDA NOC and NIC tools were used to create diagnoses such as "ineffective cerebral tissue perfusion", "impaired gas exchange" & "acute pain". The nursing actions were "neurological control", "respiratory control" & "pain management" respectively. In addition, I identify altered functional patterns such as: Activity & rest pattern, Elimination and exchange pattern, Cognitive-perceptive pattern and Metabolic nutritional pattern. The alarm signs detected were: the progressive deterioration of the neurological and respiratory condition, the complications associated with hemodynamics; each of these were dealt with efficiently and in a timely manner.

Keywords: nursing care process, acute stroke, care plans, functional patterns, Marjorie Gordon.

INTRODUCCIÓN

Organismos internacionales como la (OMS), conceptualizan al accidente cerebrovascular como: "La aparición de signos clínicos súbitos distribuidos focal o globalmente dentro la función cerebral, cuya aparición de síntomas duran 24 horas o más y pueden provocar la muerte sin razón aparente de origen vascular". El accidente vascular encefálico agudo es un conjunto de signos y síntomas clínicos, patológicos y radiológicos que se producen como consecuencia de la alteración en el aporte circulatorio de la región encefálica, originando déficit neurológico.

En los países en desarrollo el accidente vascular encefálico es la segunda causa de muerte y su incidencia es 1.4 a 5 casos por cada 1000 habitantes, su prevalencia es de 10 a 20 casos por cada 1000 habitantes. Estudios realizados en la última década en América Latina revelan que 9 de cada 1.000 habitantes de edades mayores a los 35 años ha sufrido un accidente vascular encefálico. Esta enfermedad es la segunda causa de muerte en toda esta región, después del infarto agudo al miocardio, tanto en el sexo masculino como en el femenino.

En el Ecuador, los datos obtenidos por el (INEC), Instituto Nacional de Estadísticas y Censo durante el periodo del 2016 revela que los eventos vasculares encefálicos ocupan el quinto puesto de mortalidad, con un total de 3239 defunciones.

El estudio de caso clínico es relevante ya que estudia una patología de alta prevalencia en el territorio ecuatoriano además de poseer una alta tasa de mortalidad en el mundo.

A continuación, se detalla el estudio caso clínico desarrollado en base a la teorizante Marjorie Gordon con los 11 patrones funcionales, también la utilización de técnicas como el examen físico y la anamnesis El desarrollo está enfocado en aplicar el proceso de atención de enfermería en un paciente con accidente vascular encefálico agudo, asegurando la reducción de complicaciones y aparición de secuelas que puedan incurrir al deterioro de la función neurológica y reducción de la calidad de vida.

I. CONCEPTUALIZACIÓN

1. Planteamiento del problema

Datos generales

Identificación: NN

Número de historial clínica: XXXXXX53

Lugar de nacimiento: Guayas – Ecuador

Edad: 48 años

Sexo: Femenino

Grupo sanguíneo y factor RH: O RH +

Estado civil: Casada

Número de hijos: 2

Ocupación: emprendedora

Nivel de instrucción: secundaria

Nivel socioeconómico: media – baja condición económica

En referencia a la problemática planteada conceptualizada y a la prevalencia mundial, se plantea un estudio de caso referente a un paciente de sexo femenino de 48 años de edad en compañía de su esposo por referir cuadro clínico de 10 días de evolución caracterizado por cefalea holocraneana de moderada intensidad, más náuseas y vómitos de varias ocasiones no cuantificados, presenta parálisis facial del lado izquierdo motivo por el cual acuden al centro de salud puertas negras, cuadro se exacerba con alteración del nivel de la conciencia y deterioro de la respiración, acude a esta, es valorada por el servicio de neurología quien indica una resonancia magnética donde se evidencia infarto cerebeloso derecho alcanzando territorio de la arteria cerebelosa ínfero-posterior. Al ingreso se controlan signos vitales PA 140/73, FC 118, FC 28, SAT 78%, se valora Glasgow en 10/15, se coloca un catéter urinario y endovenoso con 18G para administración de medicamentos y plan de hidratación, paciente es ingresada a las 13:00 hr.

Antecedentes patológicos personales

Hipertensión arterial

Vacunación

Toxoide – esquema completo

Covid – 19 (2 dosis)

Alergia

No refiere

Antecedentes quirúrgicos

Colecistectomía hace 8 años

Antecedentes familiares

Madre con diabetes mellitus tipo II

Motivo de consulta

Cefalea holocraneana de moderada intensidad, más náuseas, vómitos y parálisis facial del lado izquierdo.

2. JUSTIFICACION

El tema de la presente investigación se eligió por la prevalencia en el Ecuador ya que existe aumento en la tasa de mortalidad registrada en el 2016 por el instituto nacional de estadística y censo con 3239 defunciones en este año. Durante las practicas asistenciales realizadas en el periodo 2023 realizadas en una institución perteneciente al II nivel de atención surgió la necesidad de aplicar el proceso de atención de enfermería en un paciente con accidente encefálico agudo encaminados a suplir todas las necesidades presentes durante el proceso patológico. Por hoy se sabe que esta enfermedad es de interés para la salud pública del Ecuador porque genera grandes gastos, sobre todo en pacientes con accidentes encefálicos agudos de origen isquémico, la alteplasa es un medicamento que pocas instituciones a nivel nacional la poseen y su precio ronda entre los 100 a 200 dólares, el costo de la atención hospitalaria ronda los 1200 dólares – día. Por otra parte, los accidentes encefálicos agudos son de súbita aparición y se cuenta con un periodo de tiempo mínimo para restaurar el flujo sanguíneo cerebral, debido a que las células del sistema nervioso son muy sensibles a la falta de oxígeno y a falta de este se produce la apoptosis, producto de esta última falla hemodinámica aparecen secuelas irreversibles para los pacientes que la padecen como resultado disminución de la calidad de vida.

Por todo lo mencionado es importante que el personal de enfermería sepa identificar, actuar, tratar e intervenir para prevenir la isquemia cerebral y evitar las secuelas derivadas de la misma. De igual forma, durante la aplicación del abordaje asistencial es relevante aplicar el proceso de atención de enfermería el mismo que brinda una perspectiva ordenada, sistematizada, es guía en cada

actividad que el enfermero profesional brindará en el paciente, con el único fin de suplir las necesidades hemodinámicas.

3. OBJETIVOS

Objetivo general

Aplicar el proceso de atención de enfermería en paciente con accidente encefálico agudo periodo 2023.

Objetivos específicos

- Establecer los cuidados de enfermería asistenciales por medio del NANDA, NOC Y NIC en un paciente con accidente encefálico agudo.
- Identificar los patrones funcionales alterados derivados de la valoración por anamnesis y examen físico
- Detectar los signos de alarma del paciente de 48 años de edad con accidente encefálico agudo

4. LÍNEAS DE INVESTIGACIÓN

Línea de investigación de la universidad técnica de Babahoyo: Salud pública

Línea de investigación de la facultad ciencias de la salud: Servicios en salud

Sub línea por área de investigación: Investigación aplicada a pacientes, poblaciones y servicios

II. DESARROLLO

5. MARCO CONCEPTUAL

Antecedentes

La enfermedad cerebrovascular es la aparición súbita de signos neurológicos de con sospecha de origen vascular, de 24 horas o más, con causa de muerte. Es la tercera causa de muerte en países subdesarrollados, después de las neoplasias y enfermedades cardiovasculares (Riverón et al, 2022).

El accidente encefálico agudo es una de las etiologías de morbimortalidad y discapacidad más relevantes del mundo cuya incidencia es más prominente en países en desarrollo con factores de riesgo comunes (Paredes et al, 2023).

El accidente encefálico agudo es la alteración generalizada o focal de la función cerebral de aparición súbita con más de 24 horas de evolución originada por etiologías de origen vascular, relacionadas a la hemodinámica cerebral (Powers, 2018).

Epidemiología

El accidente encefálico agudo aporta de manera considerable a la morbilidad mundial y del Ecuador. Su alta incidencia en relación a las secuelas que produce la letalidad. En relación a la Mortalidad se conoce que durante el periodo del 2018 ocupó quinto lugar en edades de 14 a 65 años cuya tasa fue de 9.40 por 100,000 es decir el 3.6% de las defunciones. En adultos mayores es la tercera causa de muerte después de la enfermedades cardiovasculares y diabetes) con una tasa de 398.9 por 100,000, contribuyendo al 8.6% de las defunciones. La tasa de mortalidad en mujeres durante el mismo periodo fue de 28.2, mientras y para los hombres, de 24.2; el 50.2% correspondió a mujeres y el 49.8% a hombres. La edad promedio fue de 65 años. Los casos por eventos vasculares totales fueron del 28% correspondiendo a hemorrágicos 15% por infarto cerebral. El 72% se debe a orígenes de causa isquémica. Además, se identificó que el 47.3% de las defunciones se originaron en los hogares muy rara vez en unidades hospitalarias (Ramírez, 2021).

Fisiopatología

El accidente encefálico agudo puede generarse por un origen de causa embólica en los vasos cerebrales; el lugar de los émbolos puede originarse en corazón, aorta u otros vasos importantes. Las lesiones isquémicas profundas se

están directamente relacionadas a las patologías intrínseca de pequeños vasos, llamado también infarto lacunar. Los accidentes encefálicos de bajo flujo pocas veces generan estenosis proximal severa que se caracterizan por hipotensión sistémica. Las de origen hemorrágicas se originan por la ruptura de pequeños vasos o aneurismas dentro del tejido cerebral. La variabilidad del tejido cerebrovascular accidentado está relacionada por la vascularidad colateral, la presión arterial y su localización, así como también la oclusión del vaso. Si se logra reestablecer el flujo sanguíneo antes de la apoptosis neuronal el paciente experimenta un cuadro sintomatológico transitorio, sin secuelas (McGraw, 2021).

Etiología

Tabla 1.

Etiologías del accidente encefálico agudo

Hemorrágicas : sangrado intracraneal post ruptura vascular ocurre en el 10 a 15% de los casos	Isquémicas: oclusión vascular cerebral ocurre en el 70% de los casos
--	---

De origen: lobular, cerebeloso, tronco cerebral, intraventricular y subaracnoideo	De origen: focal – sistémica
--	-------------------------------------

Nota. Fuente: (Piña & Martínez, 2019).

Clasificación

Tabla 2.

Clasificación de Hunt y Hess

Grado I	Ausencia de síntomas, cefalea leve o rigidez de nuca leve
Grado II	Cefalea moderada a severa, rigidez de nuca, paresia de pares craneanos
Grado III	Obnubilación, confusión, leve déficit motor
Grado IV	Estupor, hemiparesia moderada a severa, rigidez de descerebración temprana o trastornos neurovegetativos
Grado V	Coma, rigidez de descerebración

Nota. Fuente: (Hoyos & Moscote, 2019).

Manifestaciones clínicas

La característica principal de la enfermedad encefálica aguda se origina por isquemia en el 50% suele ser transitoria, en el 10% Infarto cerebral 20% Hemorragia subaracnoidea menos del 10% aterosclerosis de grandes vasos la clínica es de origen súbito provocado por el déficit neurológico focal, lo que ocasiona una progresión escalonada o gradual. Los signos dependen del sitio de afección cerebral, la mayoría de los casos unilaterales se acompañan de alteración del habla, pérdida del campo visual, pérdida de la sensibilidad y debilidad hemicorporal (Arauz & Ruíz-Franco, 2022).

Diagnóstico

La diferenciación de un accidente vascular de origen hemorrágico o isquémico es importante para el manejo del ictus agudo. La neuroimagen es necesaria para establecer un diagnóstico eficaz. El método más eficaz y seguro es la tomografía computada computarizada la cual debe realizarse inmediatamente ante la sospecha de un evento vascular encefálico agudo. No obstante, la tomografía computarizada puede fallar en enfermedad por infarto cerebral, mayormente si se realiza dentro de las primeras 12 horas iniciado los síntomas. La tomografía computarizada puede determinar el tipo, la localización, la extensión y hasta puede excluir lesiones no vasculares originarias del déficit neurológico focal. Es un método no invasivo y no requiere infusión de contraste, bajo algunas excepciones (Alarcón, 2022).

La imagen de resonancia magnética es sensible en comparación que la tomografía computarizada, tanto para infartos lacunares o afecciones del tronco cerebral; sin embargo, su implementación es menos difundida y requiere mayor colaboración de la persona, puede generar claustrofobia, esta contraindicada en pacientes con marcapasos o implantes metálico, aparte su precio es más elevado (Alarcón, 2022). El ultrasonido carotideo, y la angiorensonancia muestran lesiones ateroscleróticas en bifurcaciones de la carótida además puede identificar algunas ulceraciones y evaluar la estrechez luminal de las carótidas. Por otra parte, la angiorensonancia muestra bifurcación carotidea de las intracraneales y las vertebrobasilar. El doppler transcraneal, otro tipo de técnica no invasiva muestra el flujo y velocidades en los vasos intracraneales se emplea en la oclusión temprana arterial (Sequeiros et al, 2020).

Tratamiento

Reconocimiento del cuadro clínico y tratamiento dentro de las primeras horas. Desde las perspectivas hospitalarias el abordaje se basa en el manejo de la vía aérea con oxigenoterapia, monitorización cardíaca, canalización de un acceso endovenoso, cuantificación de glicemia, manejo del ABC: vía aérea, respiración circulación. Para el manejo de la presión arterial de valores sistólicos por encima de 185 mmhg y diastólicos de 110 mmhg, se deberá realizarse una trombolización en las primeras 24 horas, en caso de necesidad tratamiento antifibrinolítico (0,9 mg/kg con un máximo de 90 mg, se deberá evitar la hipotensión por riesgo de isquemia cerebral, para el manejo de la glicemia se recomienda corregir en caso de asintomática por valores debajo de 70 mg/dl se deberá mantener valores superiores a los 140 mg/dl. La oxigenoterapia se implementará con mascarilla en casos de saturación por debajo del 94%. Otra medida general a mantener es el mantenimiento de un plan de hidratación con soluciones isotónicas, para casos de euvolemia aportar 30 ml de salina en bolo por kilogramo de peso según la necesidad presentada (Fernández, 2020).

Embolectomía

Implementada en pacientes con accidente encefálico de origen vascular por oclusión de arterias del territorio anterior, se puede plantear el tratamiento dentro de las primeras 6 horas de evolución (Fernández, 2020).

Antiagregantes plaquetarios

En ausencia de su implementación deberán recibir tratamiento de antiagregante con dosis de carga de ácido acetil salicílico 160 a 300 mg. Luego de 80 a 300 mg por 24 a 48 horas desde el inicio del cuadro (Fernández, 2020).

Exámenes complementarios

Tabla 3.

Biometría hemática

Leucocitos	14016
Neutrófilos	85.7
Linfocitos	7.5
Hematocrito	42.5
Hemoglobina	13.8
Plaquetas	267000

Nota. Fuente: Historia clínica.

Tabla 4.**Bioquímica sanguínea.**

Urea	18.5 mg/dl
Creatinina	0.52 mg/dl
Ácido úrico	2.6 mg/dl
Glucosa	96 mg/dl

Nota. Fuente: Historia clínica.**Tabla 6.****Electrolitos.**

Calcio	8.2 mg/dl
Sodio	134 mmol/L
Potasio	3.7 mmol/L
Cloro	93 mmol/L

Nota. Fuente: Historia clínica.**Tabla 7.****Uro análisis.**

Densidad	1025
Ph	5
Piocytes	4 a 6 x campo
Proteínas	30
Bacterias	++
Células	13-135 x campo

Nota. Fuente: Historia clínica**Tabla 8.****Gasometría arterial.**

Ph	7.51
PcO ₂	22.3 mmHg
CHCO ₃	17.4 mmol/L

Nota. Fuente: Historia clínica**Tabla 9.****Electrocardiograma , tomografía axial computarizada, imagen de resonancia magnética**

ECG	Taquicardia sinusal, FC 118 lpm,
TAC	Isquemia del tallo cerebral
IRM	Infarto cerebeloso derecho territorio de la arteria cerebelosa postero – inferior

Nota. Fuente: Historia clínica.

6. MARCO METODOLOGICO

Metodología

Es de carácter transversal, porque el estudio se desarrolla junio a julio 2023, es observacional porque registra los resultados obtenidos sin realizar intervenciones en su proceso. Es descriptiva ya que fundamenta y describe los fenómenos derivados del estudio. Es retrospectiva ya que analiza los datos obtenidos del pasado para su realización.

Examen físico.

Signos vitales: presión arterial de 140/67 mmHg, frecuencia cardiaca 116 Lpm, frecuencia respiratoria 25 Rpm, Saturación 75%, temperatura 36.1 grados centígrados.

Cabeza: Normocefalica, sin alopecia ni descamación.

Ojos: pupilas isocóricas, normorreactivas a la luz.

Nariz: forma, implantación, tamaño normal, permeables ambas fosas nasales.

Oídos: tamaño, formación del pabellón normal, conducto auditivo externo permeable.

Boca: mucosas húmedas, orofaringe no congestiva, piezas dentales conservadas.

Cuello: No ingurgitación yugular, no adenopatías, presencia de traqueotomía

Tórax: expansibilidad torácica disminuida.

Pulmones: murmullo vesicular disminuido

Corazón: sincrónicos, no soplos

Abdomen: depresible, suave, presencia de gastrostomía, ruidos hidroaéreos audibles.

Región inguino-genital: con sonda vesical permeable.

Extremidades: con equimosis en muslos.

Neurológico: postura anormal, Glasgow 10/15, signo Babinski positivo

Valoración de enfermería por patrones funcionales según el modelo de Marjory Gordon

Patrón 1. Percepción de la Salud

Antecedente patológico personal con hipertensión arterial – antecedente patológico familiar con diabetes mellitus, antecedente quirúrgico colecistectomía

Patrón 2. Nutricional / Metabólico

Peso 68 kg, talla 161 cm, imc 26.25, presencia de gastrostomía, hábitos alimenticios 4 ocasiones día, consumo con carbohidratos, grasas y proteínas, ingesta de agua 3 litros - día

Patrón 3. Eliminación e intercambio.

Vómitos no cuantificados, deposiciones 3 veces al día, eliminación de diuresis la por medio de sonda vesical funcional con volumen urinario cuantificado en 2500 cc en las últimas 10 horas, con diuréticos del ASA cuyo gasto urinario está cuantificado en 2.7/kg/hr.

Patrón 4. Actividad / Ejercicio

Presencia de traqueostomía, taquipnea y desaturando 79%, se evidencia astenia y adinamia, más fatiga que imposibilita la marcha, se evidencia equimosis en extremidades inferiores.

Patrón 5. Sueño / Descanso

Descanso entre 4 a 6 horas – día, no presenta antecedentes medicamentos con empleo de ansiolíticos u hipnóticos

Patrón 6. Cognitivo / Perceptivo

Desorientado, presencia de cefalea holocraneal, postura anormal, con Glasgow 10/15, signo de Babinski positivo

Patrón 7. Autopercepción / auto concepto

No valorable

Patrón 8. Rol / Relaciones

Vive esposo, el cual refiere además tener una buena relación familiar.

Patrón 9. Sexualidad / Reproducción

Esposo refiere no tener relaciones sexuales con su esposa desde hace aproximadamente 4 meses, sin antecedentes de infertilidad, aparte refiere número de parejas sexuales contabilizadas en 1.

Patrón 10. Afrontamiento / Tolerancia al Estrés

No existen antecedentes de crisis o antecedentes de lapsus nerviosos o uso de sustancias antipsicóticas, estupefacientes.

Patrón 11. Valores / Creencias

Esposo refiere que la paciente es de religión católica, inculcadas por su familiar

Patrones funcionales alterados

- Actividad y reposo
- Cognitivo – perceptivo
- Eliminación e intercambio
- Nutricional – metabólico

NANDA: 0024

NOC: 0602

NIC: 0912

0024 PERFUSION TISULAR CEREBRAL INEFECTIVA

R/C: infarto cerebeloso derecho

E/P: Glasgow 10/15, signo de Babinski positivo, posición – postura anormal.

M
E
T
A
S

Dominio II: Salud fisiológica

Clase: Neurocognitivo

Etiqueta: estado de neurológico: consciencia

Campo: Fisiológico básico

Clase N: Control neurológico

Etiqueta: Monitorización neurológica

ESCALA DE LIKERT

INDICADORES	1	2	3	4	5
Apertura ocular a estímulos		X		X	
Orientación cognitiva	X				X
Obedece a ordenes	X			X	

ACTIVIDADES

- Comprobar la forma, simetría y capacidad pupilar
- Vigilar el nivel de consciencia.
- Vigilar las tendencias en la escala de Glasgow.
- Vigilar los signos vitales: temperatura, presión sanguínea, pulso, y respiraciones.
- Vigilar el reflejo corneal.
- Monitorizar si existen factores de riesgo relacionado a convulsiones
- Comprobar la respuesta a estímulos: verbal, táctil y dañino.

I
N
T
E
R
V
E
N
C
I
O
N
E
S

NANDA: 00030

NOC: 0201

NIC: 0402

00030 DETERIORO DEL INTERCAMBIO GASEOSO

R/C: Desequilibrio en la ventilación perfusión

E/P: desaturación 73%, taquipnea.

ESCALA DE LIKERT

INDICADORES	1	2	3	4	5
Saturación de oxígeno	X				X
Equilibrio ventilación perfusión		X			X
Deterioro cognitivo		X			X

ACTIVIDADES

- Vigilar la frecuencia, ritmo, profundidad y esfuerzo de las respiraciones.
- Observar si se producen respiraciones ruidosas, como estridor o ronquidos.
- Monitorizar los patrones de respiración: bradipnea, taquipnea, hiperventilación, respiraciones patológicas y patrones atáxicos.
- Monitorizar los niveles de saturación de oxígeno continuamente
- Determinar la necesidad de administrar oxígeno suplementario según corresponda

M
E
T
A
S

I
N
T
E
R
V
E
N
C
I
O
N
E
S

Dominio II: Salud fisiológica

Clase E: Cardiopulmonar

Etiqueta: estado respiratorio intercambio gaseoso

Campo: Fisiológico básico

Clase K: Control respiratorio

Etiqueta: Monitorización respiratoria

NANDA: 00132

NOC: 1847

NIC: 1400

DOLOR AGUDO 00132

R/C: Agentes lesivos biológicos

E/P: Diaforesis, expresión facial

M
E
T
A
S

dominio IV conocimientos y conductas de salud

Clase S conocimiento sobre salud

Etiqueta: Conocimiento: manejo del dolor

I
N
T
E
R
V
E
N
C
I
O
N
E
S

Campo I: Fisiológico básico

Clase E Fomento de la comodidad física

Etiqueta 1400: Manejo del dolor

ESCALA DE LIKERT

INDICADORES	1	2	3	4	5
Signos y síntomas del dolor		X			
Causas y factores del dolor		X			
Nivel del dolor			X		
Uso correcto de la administración				X	

ACTIVIDADES

- ❖ Realizar una valoración exhaustiva del dolor que incluya la localización del dolor, características, aparición/duración, frecuencia, calidad, intensidad o gravedad del dolor y factores desencadenantes.
- ❖ Observar signos no verbales de molestias, especialmente en pacientes que no pueden comunicarse eficazmente.
- ❖ Asegurarse que el paciente reciba los cuidados analgésicos correspondientes.
- ❖ Explorar con el paciente los factores que alivian/empeoran el dolor.
- ❖ Explorar el conocimiento y las creencias del paciente sobre el dolor.
- ❖ Animar al paciente a utilizar medicación analgésica adecuada

Formulación del diagnóstico presuntivo, diferencial y definitivo

Diagnostico presuntivo

Migraña no especificada

Diagnóstico diferencial

Accidente vascular isquémico, accidente vascular hemorrágico, migraña complicada no especificada, encefalopatía hipertensiva

Diagnóstico definitivo

Accidente vascular encefálico agudo.

Análisis y descripción de las conductas que determinan el origen del problema y de los procedimientos a realizar

El estudio desarrollado durante la cohorte de junio a julio 2023, permitió por medio de los métodos como la observación directa, la encuesta y la analítica de los registros del historial clínico plantear de manera adecuada un plan de acción por a través del modelo de Marjorie Gordon y taxonomías NANDA, NOC y NIC, a esto añadiéndose el proceso de atención de enfermería terminan permitiendo desarrollar un estudio sistemático, ordenado y con carácter científico en cada una de sus etapas.

Indicación de las razones científicas de las acciones de salud, considerando valores normales

A su ingreso se realizó una exhaustiva búsqueda de las necesidades en forma priorizada por medio del examen físico la anamnesis y los exámenes complementarios se identificó los procedimientos a realizar:

Monitoreo: signos vitales, respiratorio y neurológico con el propósito de mitigar las consecuencias derivadas del proceso salud – enfermedad. Las intervenciones encaminadas en este apartado consistieron en tomar manualmente la presión arterial, frecuencia respiratoria y cardiaca, temperatura y saturación de oxígeno, así como valorar el nivel de consciencia cada hora, hasta la mejora progresiva de los síntomas asociados al cuadro neurológico.

Cuidados: los cuidados de enfermería de mayor ponencia estuvieron relacionados a mantener la permeabilidad aérea a través de posiciones como semifowler, cambios posturales cada 4 horas, cuidados asociados a la traqueostomía y

gastrostomía, ducha y aseo perineal con clorhexidina y mantener la eutermia del paciente

Plan nutricional e hidratación: cuidados con nutrición enteral por medio de bomba de infusión conectado a gastrostomía con velocidad de infusión entre los 40 a 60 ml/hora además, la terapia de hidratación fue con cloruro de sodio al 0.9% 1000 ml 63 ml/hora, planes 1 ampolla de potasio + 2 ampollas de sodio y 2 ampollas de furosemida.

Terapia: tramadol 3 ampollas + 2 ampollas de metoclopramida en solución salina de 100 ml a 10 ml/hora, además de ceftriaxona 2 gramos cada 12 horas, clindamicina 900 mg cada 8 horas, gluconato de calcio 1 ampolla cada 12 horas, sulfato de magnesio 1 ampolla cada 12 horas, heparina de bajo peso molecular 60 mg vía subcutánea cada 12 horas, n – acetilcisteína 300 mg cada 6 horas por vía intravenosa, nevigolol 2 mg cada 12 horas, clonazepam 0.5 mg por vía enteral.

7. RESULTADOS

Seguimiento

Paciente de sexo femenino de 48 años de edad ingreso a la unidad de cuidados intensivos referido de otra entidad por referir cuadro clínico de 10 días de evolución caracterizado por cefalea holocraneana de moderada intensidad, más náuseas y vómitos de varias ocasiones no cuantificados y parálisis facial del lado izquierdo, signos vitales a su ingreso PA 140/73, FC 118, FC 28, SAT 73%, Glasgow en 10/15, con sonda vesical funcional y vía periférica permeable pasando plan de hidratación a 63 ml/hr más medicación prescrita, hemo dinámicamente estable sin apoyo vasopresor, pupilas isocóricas hiporreactividad a la luz, con traqueotomía, gastrostomía y sonda vesical funcional eliminando diuresis, con presencia de equimosis en extremidades inferiores (muslos). Los cuidados de enfermería, se brindados al ingreso fueron: terapia: tramadol 3 ampollas + 2 ampollas de metoclopramida en solución salina de 100 ml a 10 ml/hora, plan de hidratación con cloruro de sodio al 0.9% 1000 ml 63 ml/hora, plan con cloruro de sodio 100 ml + 1 ampolla de potasio y 2 ampollas de sodio.

Previo a su quinto día de hospitalización presento signos vitales PA 90/50, 80/60, por lo que se administró agente gelatina por vía intravenosa, manteniendo normotensión en 100/70. Los exámenes revelaron la presencia de anemia aguda, hipocalcemia e hipopotasemia, hemoglobina 8,3 g/dl y el hematocrito en 24,1% como hallazgos relevantes. Se coloca catéter venoso central por parte del servicio de medicina interna.

Al octavo día de su hospitalización presento alteraciones hemodinámicas inestables por lo que se administró por orden médica Dopamina a 12 mcg/kg/min, valoración de Glasgow 13/15, tensión Arterial de 132/69, con movilidad de miembros inferiores a flexión y extensión voluntaria.

Paciente en su noveno día en la UCI, con hemodinamia inestable con inotrópico con dopamina 12 mcg/kg/min, Glasgow 12/15 con presencia de gastrostomía con residuo cuantificado en 70 ml, sonda vesical permeable, extremidades con placas equimóticas en la región interna de la cara de los muslos mantiene tensión arterial de 90/60, por lo que se aumenta 4 puntos a la dosis de dopamina.

A su décimo cuarto hemodinamia inestable con apoyo inotrópico con dopamina a dosis bajas de 3,5 mcg/kg/min, Glasgow 13/15, pupilas isocóricas, con presencia de traqueotomía, ruidos cardíacos rítmicos, con presencia de gastrostomía pasando plan de nutrición enteral a 60 ml/hr, con sonda vesical funciona eliminando diuresis se evidencia en ambas extremidades tono, fuerza, recibe apoyo de fisioterapia, evolucionando positivamente.

Paciente cursa su décimo octavo día en la unidad de la UCI, hemodinamia estable sin soporte inotrópico, Glasgow 14/15, pupilas isocóricas reactivas a la luz, mucosas orales húmedas, presencia de traqueotomía, ruidos cardíacos rítmicos, abdomen con presencia de gastrostomía ruidos hidroaéreos presentes, con sonda vesical funcional, extremidades con equimosis bilateral en cara interna de los muslos, extremidades superiores e inferiores con buen tono, fuerza con resultado positivo del hemicuerpo derecho.

Paciente cursando su vigésimo segundo día en la UCI, hemodinamia estable sin soporte inotrópico, Glasgow 15/15, pupilas isocóricas reactivas a la luz, con traqueotomía funcional, ruidos cardíacos rítmicos, abdomen depresible, suave con gastrostomía sin residuo, con presencia de ruidos hidroaéreos y sonda vesical funcional eliminando diuresis, extremidades totalmente móviles

Evoluciona favorablemente por lo que se emite su egreso hospitalario, con evolución satisfactoria: se administró horas previas a su alta: Sulfametoxazol +Trimetropim 800/160 mg, Ibuprofeno 200 mg, Nebivolol 1,25mg, Ácido Acetil Salicílico 100mg, Clopidogrel 75mg, Modafinilo 200mg, Betahistina 24mg, Acetazolamida 250mg y Clonazepam 0,5mg.

8. DISCUSIÓN DE LOS RESULTADOS

Gracias al accionar del personal de enfermería que labora en la unidad de cuidados intensivos de la institución hospitalaria se logró suplir las necesidades del paciente con deterioro neurológico progresivo, inestabilidad hemodinámica y déficit de oxígeno por medio de los planes de cuidados como el control neurológico eventualmente durante la progresividad en la UCI se vio la mejoría de cuadro clínico puntuado por medio de la escala de Likert; daros clínicos como la apertura ocular mejorando (+2), orientación cognitiva (+4), obedece a ordenes (+3). En cuanto a la función respiratoria: saturación (+4), equilibrio ventilación perfusión (+3), deterioro cognitivo (+3) respectivamente.

Los datos se asemejan a un estudio realizado en la ciudad de Babahoyo – Ecuador, cuyo objetivo mantiene similitud con la investigación ejecutada “aplicación del proceso de atención de enfermería en accidente cerebro vascular” de metodología no experimental, a su vez mantiene semejanza en los resultados “mejoría en la puntuación en la escala de Likert” (Castillo, 2018).

9. CONCLUSIONES Y RECOMENDACIONES

Conclusiones

Para establecer los cuidados de enfermería se emplearon las herramientas NANDA NOC Y NIC en un paciente de sexo femenino con accidente encefálico agudo. Los diagnósticos fueron “*perfusión tisular cerebral inefectiva*”, “*deterioro del intercambio gaseoso*” & “*dolor agudo*”. Las acciones de enfermería fueron “*control neurológico*”, “*control respiratorio*” & “*manejo del dolor*” respectivamente.

La identificación de los patrones funcionales alterados se logró detectar por medio de la aplicación del modelo de Marjorie Gordon, la anamnesis y examen físico en cuyos casos fueron:

- *Patrón Actividad & reposo*
- *Patrón eliminación e intercambio*
- *Patrón cognitivo – perceptivo*
- *Patrón nutricional metabólico*

Por ultimo los signos de alarma detectados durante el desarrollo del estudio fueron: el deterioro progresivo de la condición neurológica y respiratoria, las complicaciones asociadas a la hemodinamia; cada una de estas fueron tratadas de forma eficaz y oportuna.

Recomendaciones

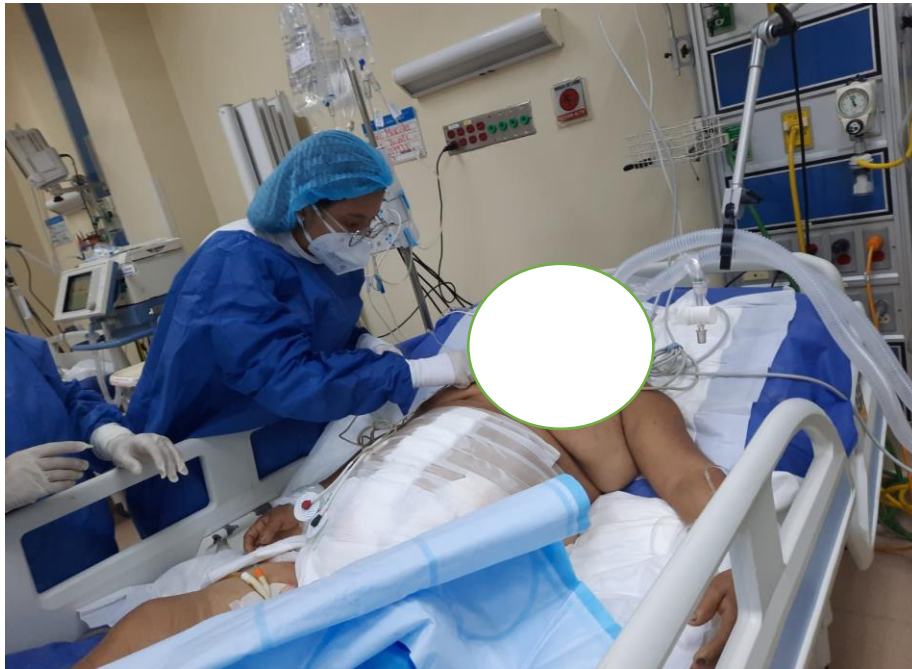
Cabe mencionar que los eventos isquémicos son súbitos con sintomatología progresiva sin ningún indicador durante la eventualidad del suceso, pero a pesar de esto existen medidas preventivas a recomendar: mantener una vida y estilo de vidas saludable, ingesta de ácido acetil salicílico puede contribuir a mantener una buena hemodinamia. Para el personal de salud independientemente el tipo de evento (hemorrágico – isquémico) es importante que el personal en salud contribuya al restablecimiento del flujo cerebral para evitar secuelas graves asociadas a la apoptosis neuronal y mantener niveles adecuados de oxígeno en sangre.

Referencias bibliográficas

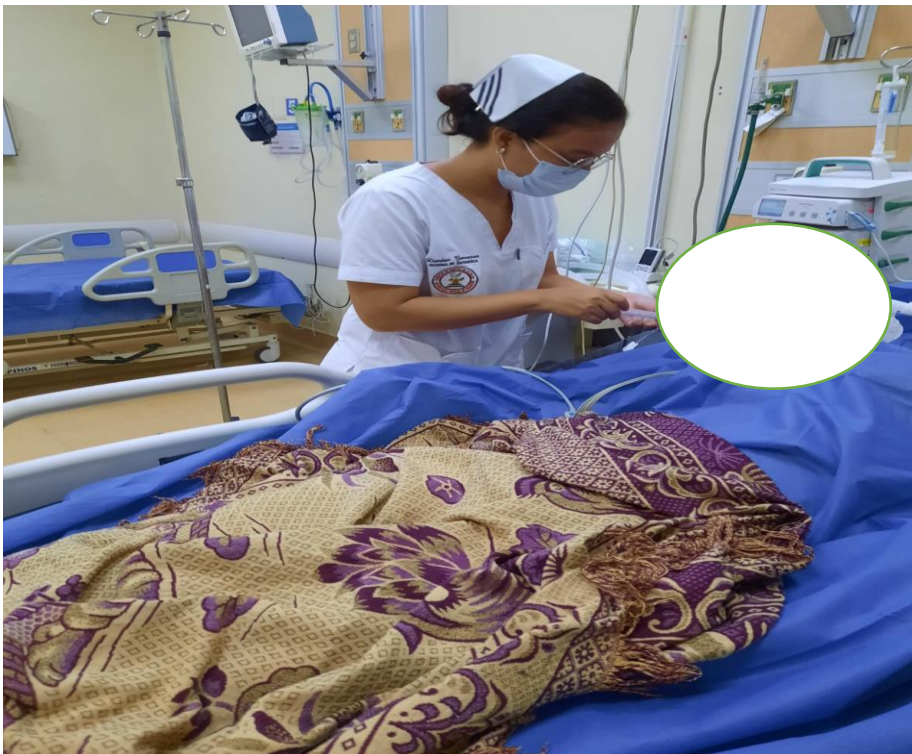- Alarcon, F. (2022). *Diagnostico de la Enfermedad Cerebrovascular Aguda*. 9(3), 1-2.
- Almeida Castillo, A. Y. (2018). *Accidente cerebrovascular de tipo isquémico en paciente adulto mayor* [BachelorThesis, BABAHOYO, UTB 2018]. <http://dspace.utb.edu.ec/handle/49000/4597>
- Arauz, A., & Ruíz-Franco, A. (2022). *Enfermedad vascular cerebral*. 55(3), 11-21.
- Fernandez, C. (2020). *PROTOCOLO DE MANEJO INICIAL DEL ATAQUE CEREBROVASCULAR (ACV) ISQUEMICO AGUDO*. <https://bancos.salud.gob.ar/sites/default/files/2020-01/protocolo-manejo-inicial-ataque-cerebro-cardiovascular.pdf>
- McGraw, H. (2021, agosto 12). *Accidente cerebrovascular*. McGraw Hill Medical. <https://accessmedicina.mhmedical.com/content.aspx?sectionid=247707611&bookid=2943>
- Paredes, J., Ayala, M., Muñoz, S., Lagla, C., Risueño, F., & Carrazco, G. (2023). *Enfermedad cerebro vascular isquémica diagnóstico y tratamiento. | The Ecuador Journal of Medicine*. 6(1), 80.
- Piña, R. G., & Martínez, D. andínez. (2019). Epidemiología, etiología y clasificación de la enfermedad vascular cerebral. *Archivos de Medicina (Col)*, 16(2), 495-507.
- Powers, J. (2018, agosto 21). *Accidente cerebrovascular*. empendium. <https://empendium.com/manualmibe/compendio/social/chapter/B34.II.2.29>.
- Ramírez, J. A. (2021). *Enfermedad cerebrovascular, epidemiología y prevención*. 50(I), 36-39.
- Riverón, W., Piriz, A., & Manso, A. (2022). *Complicaciones de la enfermedad cerebrovascular isquémica*. 26(5), 1-11. <https://doi.org/1877>
- Sequeiros-Chirinos, J. M., Alva-Díaz, C. A., Pacheco-Barríos, K., Huaranga-Marcelo, J., Huamaní, C., Camarena-Flores, C. E., Durand-Castro, W. S., Valencia-Chávez, A. M., Ecos-Quispe, R. L., Estupinan-Valdez, P. I., Gallo-Guerrero, M., Huamaní-Mendoza, M. D., Mariños-Sánchez, E. V., Morón-Cabrera, M.

E., Pulachet-Contreras, E., Ramos-Auccasi, A., Rodríguez-Kadota, L., Saavedra-Rocha, C., Chávez-Rimache, L., & Timaná Ruíz, R. (2020). Diagnóstico y tratamiento de la etapa aguda del accidente cerebrovascular isquémico: Guía de práctica clínica del Seguro Social del Perú (EsSalud). *ACTA MEDICA PERUANA*, 37(1).
<https://doi.org/10.35663/amp.2020.371.869>

ANEXOS



IRE: Denisse Gamarra brindando cuidados directos



IRE: Denisse Gamarra administrando medicación horaria

Electrocardiograma.

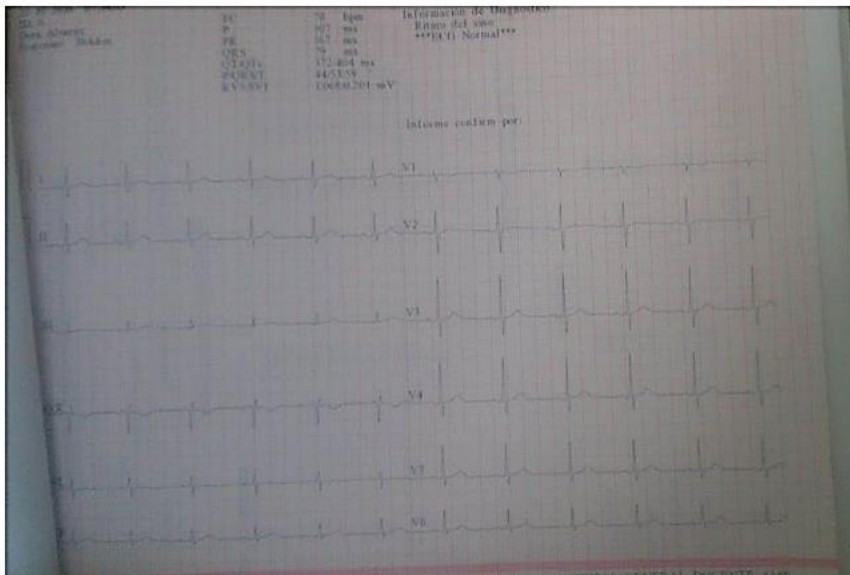


Imagen de resonancia magnética

INFORME:

Se realizan cortes sagitales y axiales en secuencias T1, T2 y FLAIR, observándose:

En hemisfero cerebeloso derecho se aprecia imagen hipointensa en T1 e hiperintensa en T2 y FLAIR que afecta a la parte póstero-inferior del cerebelo, la amígdala cerebelosa y la porción inferior del vermis del mismo lado con extensión parcial a bulbo y protuberancia en relación con proceso de isquemia en periodo agudo territorio vascular correspondiente a arteria cerebelosa póstero-inferior.

Estructuras supratentoriales sin alteraciones en la intensidad de señal.

Síntoma cisterno ventricular dilatado por atrofia cortical y central.

Ángulos ponto cerebelosos libres.

CONCLUSIÓN

1. *Infarto cerebeloso derecho territorio de PICA.*