



**UNIVERSIDAD TÉCNICA DE BABAHOYO**  
**FACULTAD DE CIENCIAS AGROPECUARIAS**  
**ESCUELA DE AGRICULTURA, SILVICULTURA, PESCA**  
**Y VETERINARIA**  
**CARRERA DE MEDICINA VETERINARIA**



**TRABAJO DE TITULACIÓN**

Trabajo de Integración Curricular, presentado al H. Consejo Directivo de la facultad, como requisito previo a la obtención del título de:

**MÉDICO VETERINARIO**

**TEMA:**

Comparación de dos técnicas quirúrgicas de orquiectomía; escrotal y preescrotal en caninos realizada en la escuela de medicina veterinaria de la universidad técnica de Babahoyo.

**AUTOR:**

Kevin Gabriel Moya Bayas

**TUTOR:**

Dr. Jorge Washington Tobar Vera

Babahoyo – Los Ríos – Ecuador

2023

## ÍNDICE

RESUMEN .....	VII
ABSTRACT .....	VIII
CAPÍTULO I: INTRODUCCIÓN.....	1
1.1 Contextualización problemática. ....	1
1.2 Problema de investigación.....	1
1.3 Justificación.....	2
1.4 Objetivos.....	2
1.4.1 Objetivo General.....	2
1.4.2 Objetivos Específicos. ....	2
1.5 Hipótesis de investigación. ....	3
CAPÍTULO II: MARCO TEÓRICO.....	4
2.1 Antecedentes.....	4
2.2 Bases Teóricas. ....	5
2.2.1 Tracto Reproductor del Macho.....	5
2.2.2 El testículo. ....	5
2.2.3 Envolturas del testículo. ....	7
2.2.4. Vascularización e inervación del testículo y sus envolturas.....	8
2.2.5 Cordón espermático.....	9
2.2.6 Escroto. ....	10
2.2.7 Pene y prepucio. ....	10
2.2.8 Técnicas quirúrgicas.....	10
CAPÍTULO III: METODOLOGÍA.....	13
3.1 Tipo y diseño de Investigación.....	13
3.2 Operacionalización de las variables de estudio. ....	13
3.3 Población y muestra.....	15

3.3.1 Población.....	15
3.3.2 Localización del área de estudio.....	15
3.3.3 Muestra.....	15
3.4 Técnicas e instrumentos de medición.....	16
3.4.1 Técnicas.....	16
3.4.2 Instrumentos.....	16
3.5 Procesamiento de datos.....	19
3.6 Aspectos éticos.....	19
<b>CAPÍTULO IV: RESULTADOS Y DISCUSIÓN.....</b>	<b>20</b>
4.1 Resultados.....	20
4.1.1 Análisis estadístico t-Student.....	21
4.1.2 Datos generales de los sujetos de estudio.....	22
4.1.3 Manejo pre-quirúrgico.....	28
4.1.4 Manejo quirúrgico.....	28
4.1.5 Manejo post-quirúrgico.....	29
4.2 Discusión.....	30
<b>CAPÍTULO V: CONCLUSIONES Y RECOMENDACIONES.....</b>	<b>31</b>
5.1 Conclusiones.....	31
5.2 Recomendaciones.....	32
<b>REFERENCIAS.....</b>	<b>33</b>
<b>ANEXOS.....</b>	<b>36</b>
Evidencia fotográfica. -.....	36

## ÍNDICE DE CUADROS

Cuadro 1. Operacionalización de las variables.....	14
Cuadro 2. Muestra de estudio.....	16
Cuadro 3. Área física y mobiliario.....	16
Cuadro 4. Equipos y materiales médico/quirúrgicos físicos.....	17
Cuadro 5. Materiales médicos/quirúrgicos químicos.....	18
Cuadro 6. Recursos humanos.....	19

## ÍNDICE DE TABLAS

Tabla 1. Procesamiento de datos. ....	21
Tabla 2. Resumen de casos.....	22
Tabla 3. Prueba t-Student de muestras independientes. ....	22
Tabla 4. Grupo de orquiectomía escrotal.....	22
Tabla 5. Grupo de orquiectomía preescrotal. ....	23
Tabla 6. Raza de los caninos. ....	24
Tabla 7. Edad de los caninos. ....	26
Tabla 8. Técnicas quirúrgicas de orquiectomía. ....	27

## ÍNDICE DE GRÁFICAS

Gráfica 1. Tiempo de cirugía.....	23
Gráfica 2. Raza de los caninos.....	25
Gráfica 3. Edad de los caninos. ....	26
Gráfica 4. Técnicas quirúrgicas de orquiectomía. ....	27

## RESUMEN

El mundo de la investigación es un entorno lleno de nuevas ideas y circunstancias con el fin de generar conocimiento para contribuir a solucionar problemas. La presente investigación se enfoca en comparar dos técnicas quirúrgicas de orquiectomía (escrotal y preescrotal) en caninos. La orquiectomía en machos es una intervención quirúrgica que consisten en extirpar los testículos, por razones como: prevenir tumores testiculares, controlar conductas indeseadas, peleas por hembras o descendencias no deseadas. La castración es importante y recomendable de aplicar teniendo en cuenta la historia clínica del paciente, su preparación y recuperación correcta. Al aplicar el análisis estadístico “t-Student” empleado para comparar las dos técnicas quirúrgicas de orquiectomía (escrotal y preescrotal) empleadas en el presente trabajo experimental se determinó que presentan diferencias en los tiempos de cirugía en caninos con una media de 18,17 minutos en la técnica escrotal y 27,67 minutos en la técnica preescrotal. Una de las razones por las que el propietario toma esta decisión es que le permite controlar el comportamiento sexual y con él la posibilidad de que se reproduzca sin su deseo. (Uribe, Prada, Rodriguez, & Bayona, 2018, pág. 6). Para el desarrollo de la fundamentación del trabajo investigativo se mencionan varias referencias enfocadas en libros, artículos y proyectos investigativos de diversos autores con respecto a las variables de estudio. La orquiectomía puede presentar complicaciones inesperadas como cualquier otra intervención quirúrgica. Sin embargo, hay que tomar en cuenta las ventajas que conlleva la buena práctica veterinaria y los cuidados necesarios postquirúrgicos. De acuerdo con los argumentos analizados en la investigación bibliográfica se determinó que los criterios coinciden al creer que es necesario continuar con el desarrollo de nuevos estudios que contribuyan al bienestar animal. Por tanto, el presente trabajo de titulación se enfocó en estudiar dos técnicas quirúrgicas de orquiectomía (escrotal y preescrotal) en caninos, con el fin de contribuir al control del crecimiento en la tasa de reproducción y evitar que las mascotas se vuelvan animales callejeros incrementando la población canina en el sector urbano.

**Palabras clave:** Orquiectomía – Técnicas quirúrgicas – Escrotal – Preescrotal – Caninos.

## ABSTRACT

The world of research is an environment full of new ideas and circumstances in order to generate knowledge to help solve problems. This research focuses on comparing two orchietomy surgical techniques (scrotal and prescrotal) in canines. Orchietomy in males is a surgical intervention that consists of removing the testicles, for reasons such as: preventing testicular tumors, controlling unwanted behaviors, fighting for females or unwanted offspring. Castration is important and recommended to apply taking into account the patient's medical history, its preparation and correct recovery. When applying the "t-Student" statistical analysis used to compare the two orchietomy surgical techniques (scrotal and prescrotal) used in this experimental work, it was determined that they present differences in surgery times in canines with an average of 18.17 minutes. in the scrotal technique and 27.67 minutes in the prescrotal technique. One of the reasons why the owner makes this decision is that it allows him to control sexual behavior and with it the possibility of reproducing without his desire. (Uribe, Prada, Rodriguez, & Bayona, 2018, p. 6). For the development of the foundation of the investigative work, several references focused on books, articles and research projects by various authors with respect to the study variables are mentioned. Orchietomy can present unexpected complications like any other surgical intervention. However, the advantages of good veterinary practice and the necessary post-surgical care must be taken into account. According to the arguments analyzed in the bibliographical research, it was determined that the criteria coincide in believing that it is necessary to continue with the development of new studies that contribute to the well animal. Therefore, the present degree work is focused on studying two orchietomy surgical techniques (scrotal and prescrotal) in canines, in order to contribute to growth control in reproduction rate and prevent pets from becoming strays. increasing the canine population in the urban sector.

**Key words:** Orchietomy - Surgical techniques - Scrotal - Prescrotal - Canines.



## **CAPÍTULO I: INTRODUCCIÓN**

### **1.1 Contextualización problemática.**

En los últimos años la concientización de las personas a nivel mundial es cada vez mayor en cuanto a ser responsables con las mascotas y los cuidados que implican, pero, es evidente el tema de sobrepoblación canina en las diversas ciudades. Si se quiere erradicar de forma eficaz la incidencia excesiva de caninos en las calles del país es importante desarrollar programas de esterilización y aplicar buenas prácticas veterinarias en cuanto a técnicas quirúrgicas de orquiectomía y los diversos aspectos que implican en una intervención. Existen ventajas postquirúrgicas y con una plena recuperación: como la disminución del deseo sexual, evitar las peleas por hembras y la aparición de tumores prostáticos y testiculares.

Por ello existe la necesidad de emplear un estudio local, el cual, se enfoca en comparar dos técnicas quirúrgicas de orquiectomía en caninos (escrotal y preescrotal), y de acuerdo con los resultados obtenidos se desarrollan conclusiones y se brindan recomendaciones; en cuanto a tiempo de cirugía y recuperación postquirúrgico en días en cada abordaje.

### **1.2 Problema de investigación.**

Los avances en la medicina veterinaria en la actualidad están cada vez más desarrollados a nivel mundial. La clínica diaria es en donde mayormente se nota este avance, debido a sus intervenciones quirúrgicas con métodos cada vez más sofisticados. Dentro de estas intervenciones se encuentra la castración de caninos, el mismo que es utilizado muy comúnmente para controlar la conducta, reproducción y sobrepoblación de estos. (Arciniegas, 2018, pág. 18)

Babahoyo es uno de los trece cantones de la provincia de Los Ríos en la región litoral central del Ecuador. El estudio desarrollado con respecto a las técnicas quirúrgicas de orquiectomía escrotal y preescrotal en caninos pretende contribuir al control y cuidado de una parte de la fauna urbana de la ciudad. Lo que se pretende definir en la presente investigación es saber cuan factible es practicar cada una de las intervenciones, para llegar a recomendar un tipo de abordaje quirúrgico que sea seguro y funcional.

### **1.3 Justificación.**

La comparación de dos técnicas quirúrgicas de orquiectomía en caninos es de clara importancia en el cuidado animal y bienestar colectivo. Por tanto, el presente trabajo experimental se encamina en comparar las técnicas mencionadas, estudiar sus características, procesos, ventajas y desventajas, para así poder platear con criterio propio los resultados obtenidos en esta investigación.

La orquiectomía, brinda varios beneficios a los caninos, además, que permite prevenir la sobrepoblación canina, previene el cáncer de testículos si se lo realiza antes de los seis meses de edad y las infecciones que puedan dañar su salud. También disminuye la agresividad y mejorar su relación con otros caninos y humanos. De acuerdo con lo expresado por la página World Animal Protección “Los perros no necesitan cruzarse o tener cachorros antes de ser castrados para sentirse satisfechos o completos. En otras palabras, su salud física y mental no se verá comprometida si no existe contacto sexual” (World Animal Protection, 2015) es de vital importancia desarrollar la comparación de dos técnicas quirúrgicas de orquiectomía (escrotal – preescrotal) en caninos, realizando los estudios pertinentes.

### **1.4 Objetivos.**

#### **1.4.1 Objetivo General.**

- Comparar los tiempos de cirugía de dos técnicas quirúrgicas de orquiectomía; escrotal y preescrotal en caninos.

#### **1.4.2 Objetivos Específicos.**

- Analizar los tiempos de cirugía con la técnica quirúrgica de orquiectomía escrotal en caninos.
- Determinar los tiempos de cirugía con la técnica quirúrgica de orquiectomía preescrotal en caninos.
- Establecer las ventajas y desventajas de las técnicas quirúrgicas de orquiectomía.

### **1.5 Hipótesis de investigación.**

- **H1 Hipótesis Alternativa.** - Las técnicas quirúrgicas de orquiectomía; escrotal y preescrotal presentan diferencias en cuanto al tiempo de cirugía en caninos.
- **H0 Hipótesis Nula.** - Las técnicas quirúrgicas de orquiectomía; escrotal y preescrotal no presentan diferencias en cuanto al tiempo de cirugía en caninos.

## CAPÍTULO II: MARCO TEÓRICO

### 2.1 Antecedentes.

Según la autora (Graves, 2010) en su trabajo investigativo titulado “Comparación de dos técnicas quirúrgicas en orquiectomía bilateral de caninos” resume que:

Es un estudio realizado en 40 caninos machos adultos sanos sometidos a Orquiectomía bilateral, entre el mes de abril 2008 – mayo 2008, separados en dos grupos de 20 animales cada uno, pertenecientes a un “Programa de esterilización” realizado en un hospital veterinario de la quinta región. (Graves, 2010)

Como resultado de la observación de las variables inflamación de la herida, presencia de secreciones y reacción a la sutura, la técnica escrotal fue la que presentó mayor porcentaje de animales afectados. Mientras que en las variables inflamación del escroto, dolor de la herida y dolor en el escroto, las diferencias fueron no significativas. En el caso específico de la técnica preescrotal presentó mayores complicaciones en la variable dehiscencia de puntos. (Graves, 2010)

Si consideramos todas las variables analizadas en el estudio, la técnica preescrotal es la que mostró menores complicaciones al día 3 post quirúrgico, específicamente en lo relacionado a la inflamación del escroto y dolor del escroto. Aun cuando la técnica quirúrgica preescrotal haya superado a la técnica escrotal, al presentar menor número de complicaciones, en este estudio se probó que, si se pueden realizar procedimientos en el tejido escrotal, siempre y cuando se tomen algunas consideraciones en lo referido a la manipulación con delicadeza de las estructuras escrotales. (Graves, 2010, pág. 7)

Según Palmar; Coello, (2022) en su investigación titulada “Comparación de las técnicas quirúrgicas: pre escrotal abierto, pre escrotal cerrado y escrotal cerrado con corte coronario en caninos sometido a orquiectomía” expresan que:

Su proyecto de investigación definió como objetivo general: comparar la efectividad de las técnicas quirúrgicas (pre escrotal abierto, pre escrotal cerrado y escrotal cerrado con corte coronario) de orquiectomía en perros en la Veterinaria “La

Mascota Alegre”. Para ello, se realizó un estudio cuantitativo de tipo descriptivo para analizar los resultados obtenidos mediante los criterios de: cantidad de sangrado, tiempo de cirugía, nivel de inflamación y grado de dehiscencia sobre una población de estudio de 30 pacientes segmentados uniformemente en grupos de 10 perros. Los resultados obtenidos permitieron identificar la técnica pre escrotal cerrado como el método quirúrgico con mejores resultados donde se identificó un nivel bajo de sangrado con un rango de 0 a 0.001 mililitros (100% de casos), disminuyendo el factor de riesgo relacionado a posibles hemorragias en el paciente. Por otra parte, sobre el indicador de los niveles de inflamación la técnica pre escrotal cerrada, al quinto día, no presentó inflamación en los pacientes (100% de casos) a diferencia de la pre escrotal abierta y la de corte coronario. Lo que pone en relevancia que los datos de la técnica son los mejores indicadores obtenidos a través del estudio. Con respecto a la técnica escrotal cerrada con corte coronario, presentó resultados de baja eficiencia y eficacia, debido a que se presentaron altas cantidades de sangrados con un rango mayor de 0.003 mililitros (60% de casos) y sobre los efectos postoperatorios, al quinto día aun presentaba bajo niveles de inflamación (100% de casos). (Palmar; Coello, 2022, pág. 20)

## **2.2 Bases Teóricas.**

### **2.2.1 Tracto Reproductor del Macho.**

De acuerdo con lo expresado por los autores (Sanchez, Téllez, Lopez, Arvizu, & Solís, 2021) citando a König, (2008):

Los órganos genitales masculinos tienen a su cargo la formación, maduración, transporte y transmisión de las células germinales masculinas. En los testículos se producen espermatozoides y hormonas. En el conducto del epidídimo los espermatozoides son almacenados. Posteriormente llegan a la uretra en la cual se forma el semen (Sanchez, Téllez, Lopez, Arvizu, & Solís, 2021, pág. 44)

### **2.2.2 El testículo.**

Es un órgano de localización bilateral que se desarrolla a ambos lados en la región lumbar, medial al riñón embrionario. El testículo se desplaza hasta las bolsas escrotales situadas en el exterior de la cavidad abdominal. Mediante este

desplazamiento se logra disminuir algunos grados la temperatura del órgano, lo cual es necesario para el correcto desarrollo y funcionamiento de las células germinales masculinas (Sanchez, Téllez, Lopez, Arvizu, & Solís, 2021, pág. 44)

Por medio del ligamento conductor o gubernaculum del testículo se realiza el descenso testicular. El gubernáculo discurre por el interior del proceso vaginal y mediante un aumento de diámetro de su porción distal, produce un ensanchamiento del espacio inguinal, y su acortamiento, introduce el testículo en las bolsas escrotales (Sanchez, Téllez, Lopez, Arvizu, & Solís, 2021, pág. 45)

En el equino y el verraco las fibras del gubernáculo del testículo penetran hasta la capa más profunda de las envolturas del escroto, túnica dartos. Este fenómeno es muy importante ya que en casos de criptorquideo es posible ejercer tracción desde el escroto en los testículos que se quedan en canal inguinal. Lo animales con criptorquidismo, no se consideran aptos para la reproducción ya que es hereditaria la anomalía (Sanchez, Téllez, Lopez, Arvizu, & Solís, 2021, pág. 45)

Los testículos están rodeados por una cápsula de tejido conectivo llamada túnica albugínea. Ésta tiene 1-2 mm de espesor y está compuesta por fibras de colágeno. La túnica albugínea mantiene bajo presión el parénquima testicular de modo que, en inflamación, donde hay agrandamiento de volumen, originan un gran dolor. (Sanchez, Téllez, Lopez, Arvizu, & Solís, 2021, pág. 45)

El parénquima testicular incluye túbulos seminíferos contorneados; túbulos seminíferos rectos y red de testículo con conductos deferentes. De la red testicular salen conductos excretores del testículo, que perforan la túnica albugínea del testículo e ingresan en la cabeza del epidídimo (Sanchez, Téllez, Lopez, Arvizu, & Solís, 2021, pág. 45)

El epidídimo está compuesto por cabeza, cuerpo y cola. En la cabeza ingresan los conductos deferentes del testículo para reunirse en el conducto del epidídimo. El conducto forma el cuerpo del epidídimo. En el conducto del epidídimo terminan de madurar los espermatozoides que quedan almacenados en su posición terminal, hasta la eyaculación. La cola del epidídimo está sostenida por ligamentos por una parte al testículo mediante el ligamento propio, y por otra a la base del proceso vaginal mediante el ligamento de la cola del epidídimo. Después de abandonar la cola del epidídimo, el conducto del epidídimo se continúa como conducto deferente. El conducto deferente

transcurre en dirección medial hacia el cordón espermático hasta llegar al anillo (Sanchez, Téllez, Lopez, Arvizu, & Solís, 2021, págs. 45-46)

Las envolturas del testículo recubren los testículos, el epidídimo y partes del cordón espermático. Se dividen en bolsa testicular o escroto, y en proceso vaginal que incluye la fascia espermática interna y la lámina parietal. El proceso vaginal atraviesa el espacio inguinal y va hacia caudal. En el caballo y en los rumiantes, el escroto permanece en la región inguinal (Sanchez, Téllez, Lopez, Arvizu, & Solís, 2021, pág. 47)

La arteria testicular, que se origina de la aorta, corre junto con la vena testicular en el mesorquio. En el cordón espermático la arteria testicular sufre una cantidad de giros densamente agrupados, formando un plexo venoso denominado plexo pampiniforme el cual tiene la función de disminuir la temperatura de la sangre arterial en su camino hacia los testículos (Sanchez, Téllez, Lopez, Arvizu, & Solís, 2021, pág. 47)

### **2.2.3 Envolturas del testículo.**

Estas envolturas recubren no solo los testículos sino también el epidídimo y partes del cordón espermático. Para ello se adaptan en forma y extensión a estos órganos. Estas cubiertas del testículo son desprendimientos y continuaciones de las capas de la pared abdominal y pueden subdividirse en forma análoga a estas en: (König, 2005, pág. 119)

- Bolsa testicular o escroto

Piel externa

Capa subcutánea o Túnica Dartos

Fascia espermática externa

Músculo Cremáster

- Proceso vaginal

Fascia espermática interna

Lámina parietal

La piel externa, el tejido subcutáneo y la fascia espermática externa se extienden en forma conjunta sobre la bolsa testicular o escroto. Este revestimiento externo del escroto está firmemente unido a la Túnica Dartos, que a su vez esta atravesada por fibras musculares lisas que arrugan la piel del escroto y así posibilitan la regulación de la temperatura del testículo (König, 2005, pág. 119)

La línea de separación aparece exteriormente como el rafe del escroto. La fascia espermática externa se desprende a la altura de la bolsa testicular de las hojas profunda y superficial de la fascia externa del tronco, proceso durante el cual se conserva la división en una hoja profunda y otra superficial. Entre ambas hojas y también entre la fascia espermática externa y el proceso vaginal hay tejido conectivo laxo. Este tejido situado en el escroto y el proceso vaginal permite que, en caso de castración, se desplace hacia afuera el proceso vaginal (König, 2005, pág. 121)

El músculo cremáster se desprende del músculo oblicuo interno del abdomen y el músculo transverso del abdomen a la altura del anillo inguinal interno. En su parte externa el músculo cremáster está cubierto por una delgada capa de tejido conectivo laxo, la fascia cremastérica. La contracción del músculo cremáster eleva el proceso vaginal con su contenido en dirección a la región de la ingle. La fascia espermática interna, como continuación de la fascia transversa, y la lámina parietal de la túnica vaginal forma en conjunto una evaginación de la cavidad peritoneal, el proceso vaginal. Este discurre junto con el músculo cremáster por la parte derecha o izquierda de la bolsa testicular separados por el septo del escroto (König, 2005, pág. 121)

#### **2.2.4. Vascularización e inervación del testículo y sus envolturas.**

La arteria testicular, originada de la aorta discurre junto a la vena testicular en el mesorquio. En el cordón espermático la arteria testicular sufre una serie incontable cantidad de giros densamente agrupados, que están íntimamente relacionados por delgadas ramificaciones de la vena testicular denominada Plexo pampiniforme, cuya función es disminuir la temperatura de la sangre arterial en su camino hacia el testículo. En el cordón espermático se ha comprobado anastomosis arteriovenosa. La vena testicular desemboca en la vena cava caudal. (König, 2005, pág. 121)



La inervación del testículo es vegetativa, las fibras parasimpáticas provienen del nervio vago y plexo pélvico. La parte simpática se origina en el plexo mesentérico caudal y en el plexo pélvico (König, 2005, pág. 123)

Las envolturas están vascularizadas por la arteria y vena pudendas. Los vasos linfáticos drenan hacia los nódulos linfáticos escrotales o inguinales superficiales. Su inervación depende de las ramas ventrales de los nervios lumbares, pero contribuyen a ella el nervio iliohipogástrico y el nervio genitofemoral (König, 2005, pág. 123)

### **2.2.5 Cordón espermático.**

En la parte estrecha del proceso vaginal con forma de cuello de botella se encuentra el cordón espermático que comienza en el anillo inguinal profundo (König, 2005, pág. 125)

Este se define como el conjunto de estructuras que se extienden desde la extremidad caudal del testículo a través del conducto inguinal, se incluyen el conducto deferente, la arteria testicular, venas testiculares (plexo pampiniforme), vasos linfáticos, plexo nervioso autónomo testicular, conducto deferente, su arteria y vena, músculo liso, capa visceral de la túnica vaginal. Algunos autores incluyen al músculo cremáster, otros no (Shively, 1993, págs. 235-236)

Estas formaciones quedan envueltas por el mesorquio, exceptuando al conducto deferente y sus vasos, éste tiene su propia envuelta serosa (mesoducto deferente) que se fija al mesorquio (Morales, 2008)

A las láminas de sostén de la túnica vaginal parietal se le dan nombres especiales:

- Mesorquio: Peritoneo que suspende el testículo y rodea la arteria, vena y nervios testiculares.
- Mesofunículo: Porción del mesorquio entre el origen del mesoducto deferente y la parte externa de la túnica vaginal parietal alrededor del cordón.
- Mesoducto deferente: Es la lámina de sostén del peritoneo que sostiene al conducto deferente y a los vasos deferentes.

- Mesoepidídimo: es la lámina de sostén del peritoneo que soporta al epidídimo. (Shively, 1993, págs. 235-236)

### **2.2.6 Escroto.**

El escroto se localiza entre la región inguinal y el ano, éste es un saco membranoso con un tabique medio que aloja a los testículos, epidídimos y cordones espermáticos distales. En los perros, la piel escrotal es delgada y con pelaje ralo (Morales, 2008, pág. 22)

### **2.2.7 Pene y prepucio.**

Están situados entre ambos muslos. El pene está compuesto por tres partes principales: raíz, cuerpo y porción distal o glande, éste último está subdividido en el bulbo del glande y la porción larga del mismo. En el perro existen cuatro pares de músculos extrínsecos del pene: retractores, isquiocavernosos, bulboesponjosos e isquiouretrales. El principal aporte sanguíneo proviene de tres ramificaciones de la arteria peneana continuación de la arteria pudenda interna (Morales, 2008, pág. 22)

La mayor parte del pene está formado por el cuerpo cavernoso; este tejido eréctil se origina por la convergencia de los dos pilares del pene, fijados al arco isquiático y cubiertos por el músculo isquiocavernoso. La porción distal se osifica formando el hueso del pene. (Morales, 2008, pág. 22)

El prepucio es un estuche tubular que recubre la porción larga del glande y una parte del bulbo del glande en el pene no erecto.

### **2.2.8 Técnicas quirúrgicas.**

#### ***2.2.2.1 Orquiectomía.***

Según lo expresado por el National Institutes of Health en su diccionario de terminologías la orquiectomía es “la Cirugía para extraer un testículo o ambos”

De acuerdo con lo expresado por los autores Álvarez & Vera, (2016) en su investigación “La orquiectomía ha demostrado ser una medida efectiva. Cabe mencionar que entre los tipos de castraciones se encuentran la preescrotal, perianal y escrotal, todas estas técnicas quirúrgicas son empleadas en las clínicas veterinarias con sus ventajas y desventajas”

#### 2.2.2.2 Etimología de Orquiectomía.

Según lo expresado por Animalfísio, (2020) “la palabra orquiectomía viene de dos palabras griegas: “orkhi” que significa testículo y “ektomia” que significa extracción quirúrgica. Es decir: quitar los testículos mediante cirugía”

#### 2.2.2.3 Técnica quirúrgica escrotal.

“La técnica de castración escrotal ha ganado popularidad como una alternativa segura, descrita por primera vez en 1974 y tiene como ventaja reducir el tiempo quirúrgico” (Leyrin & Abdy, 2018, pág. 2)

El procedimiento se realiza una incisión cutánea en la base del escroto hasta exteriorizar el testículo en forma longitudinal, se incidirá la fascia espermática y el ligamento escrotal, cerca del testículo y se identificarán las estructuras cordón espermatóico, posteriormente se liga de forma individual los cordones vasculares y conducto deferente, luego se pinzarán y seccionarán el cordón espermatóico y el músculo cremaster distalmente a las ligaduras y reintroducirlos a la región inguinal. Se repetirá la técnica con el segundo testículo y se realizará una limpieza del área con yodo (Leyrin & Abdy, 2018, pág. 6)

#### 2.2.2.4 Técnica quirúrgica de orquiectomía preescrotal.

Los autores Leyrin & Abdy, (2018) expresan que “La técnica de castración preescrotal tiene como objetivo, preservar la bolsa testicular (escroto) y la extracción por un único acceso quirúrgico de ambos testículos, y ha sido utilizada por años”

Antes de proceder con la cirugía, se prepara el área a incidir, retirando el pelo mediante la tricotomía y la utilización de antisépticos procurando no irritar el área. El paciente se posiciona en decúbito dorsal, cubriéndolo, excluyendo el escroto del campo quirúrgico. (Leyrin & Abdy, 2018, pág. 5)

Se aplica presión al escroto para avanzar un testículo hacia el área preescrotal; se incide la piel y el tejido subcutáneo con el rafe mediano sobre el testículo, se continúa la incisión a través de la fascia espermatóica para exteriorizar el testículo, el cordón espermatóico se exterioriza al máximo reflejando la grasa y la fascia de la túnica parietal con una gasa. Los accesorios fibrosos entre el cordón espermatóico, la túnica y el

escroto se desprenden por disección roma con una gasa y se procede a realizar una ligadura de Miller modificado alrededor del cordón entero y la túnica usando ácido poliglicólico 2.0, por último, el muñón formado se inspecciona, en caso de no haber hemorragia es reubicado dentro de la túnica. El segundo testículo es presionado introduciéndolo en el sitio de la incisión anterior y se retira con la misma técnica descrita para el primero. La piel se cierra con un patrón de suturas usando ácido poliglicólico 2.0 (Leyrin & Abdy, 2018, págs. 5-6)

### CAPÍTULO III: METODOLOGÍA

<b>Variable Independiente</b>	<b>Definición Operacional</b>	<b>Tipo de medición e indicador</b>	<b>Técnicas de tratamiento de la información</b>	<b>de Resultados esperados</b>
-------------------------------	-------------------------------	-------------------------------------	--	--------------------------------

#### **3.1 Tipo y diseño de Investigación.**

La investigación fue de tipo descriptivo con respecto al tiempo se consideró un corte longitudinal, dentro de lo cual se obtuvo datos de naturaleza cuantitativa y cualitativa, para los datos correspondientes a los indicadores relacionados al objeto de estudio como son: el tiempo de cirugía, cantidad de sangrado, grado de inflamación, dehiscencia. También el enfoque de la investigación busca obtener datos, para que sean sujetos a medición, representación gráfica y así poder realizar las respectivas comparaciones entre los resultados. Entre las características descriptivas del paciente se puede identificar el:

- Duración de la cirugía, para evaluar cuanto puede transcurrir en promedio cada técnica.
- Cantidad de sangrado, para analizar los efectos de las técnicas en el paciente durante la operación.
- Grado de Inflamación, para evaluar los efectos de las técnicas en los pacientes a nivel postoperatorio.
- Dehiscencia para analizar la respuesta biológica de los pacientes a las técnicas de orquiectomía.

#### **3.2 Operacionalización de las variables de estudio.**

Técnicas quirúrgicas de orquiectomía	Son los procedimientos de manipulación de las estructuras anatómicas con un fin médico, bien sea diagnóstico, terapéutico o pronóstico.	Campo Observación	✓ Cualitativo ✓ Cuantitativo	Comparación de dos técnicas quirúrgicas de orquiectomía escrotal y preescrotal en caninos.
<b>Variable Dependiente</b>	<b>Definición Operacional</b>	<b>Tipo de medición e indicador</b>	<b>Técnicas de tratamiento de la información</b>	<b>de Resultados esperados</b>
Duración de la cirugía	La orquiectomía o castración, consiste en una intervención quirúrgica por la cual se extirpan los testículos de forma permanente e irreversible. (Naya, 2017)	Campo Observación	✓ Inductivo ✓ Deductivo	Evaluar los resultados de las dos técnicas quirúrgicas de orquiectomía escrotal y preescrotal en caninos.

*Cuadro 1. Operacionalización de las variables*

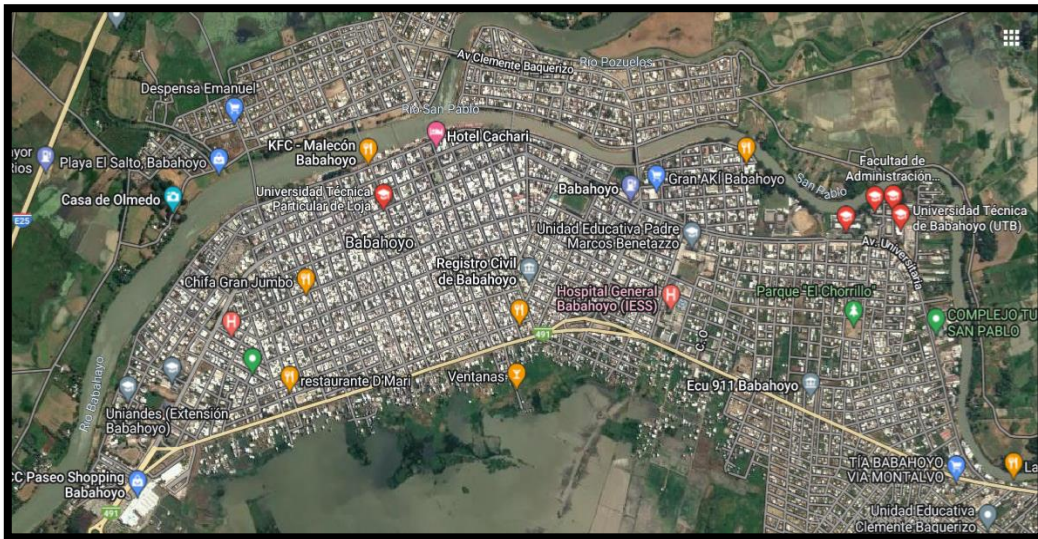
*Elaborado por: Moya Kevin*

### 3.3 Población y muestra.

#### 3.3.1 Población.

De acuerdo con los registros presentados por Maldonado, (2013) el porcentaje de población canina en la ciudad de Babahoyo según el sexo al que pertenecen el 52,22% son machos en este caso 212 caninos.

#### 3.3.2 Localización del área de estudio.



*Fuente: Google maps*

*(<https://www.google.com/maps/search/universidad+de+babahoyo/@-1.8031807,-79.5493632,13z/data=!3m1!4b1>)*

La delimitación del área de estudio está enfocada en sector urbano de la capital de la provincia de Los Ríos, el cantón Babahoyo, específicamente en la Universidad Técnica de Babahoyo.

#### 3.3.3 Muestra.

La muestra total de sujetos de estudio es de doce caninos macho y se tomó en base a la población canina en la ciudad de Babahoyo, presentada por Maldonado, (2013) en su investigación.

En el estudio se aplicó, los protocolos de evaluación clínica correspondientes como la edad, peso, frecuencia cardíaca y respiratoria para determinar la situación actual de los pacientes, y de esa forma poder seleccionar a los perros que presentan las

condiciones de acuerdo con los criterios del estado de salud y valoraciones clínicas normales.

*Cuadro 2. Muestra de estudio.*

<b>Número de animales</b>	Doce.
<b>Tipo de animal</b>	Caninos.
<b>Sexo</b>	Machos.
<b>Rango de edad</b>	
<b>Raza</b>	Diversas
<b>Tipo de intervención</b>	Orquiectomía.
<b>Técnica quirúrgica</b>	Escrotal. Pre-escrotal.
<b>TOTAL</b>	Doce caninos machos intervenidos.

*Elaborado por: Moya Kevin*

### **3.4 Técnicas e instrumentos de medición.**

#### **3.4.1 Técnicas.**

La técnica empleada en el estudio de campo de la investigación fueron las fichas de registro de los pacientes caninos que fueron intervenidos con las técnicas quirúrgicas comparadas.

“Entre las técnicas quirúrgicas para realizar una orquiectomía canina se utilizan las técnicas pre escrotal y escrotal, siendo la pre escrotal la más utilizada debido a que presenta menos complicaciones; la castración escrotal se realiza con mayor frecuencia en cachorros prepuberales o en perros de razas pequeñas” (Guamán, 2023, pág. 17)

#### **3.4.2 Instrumentos.**

##### *3.4.2.1 Área física y mobiliario.*

*Cuadro 3. Área física y mobiliario.*

<b>Área física</b>	<b>Mobiliario</b>	<b>Características</b>
<b>Sala de preparación</b>	Mesas de trabajo	Con tapas de acero inoxidable, con superficie de fácil desinfección.



	Equipo de esterilización en frío.	Ideal para mantener la asepsia de los equipos.
	Armario de fármacos.	Con cerrojo para el almacenamiento de fármacos controlados correctamente.
	Báscula.	
	Máquina de afeitar.	Eléctrica con un tamaño de hoja adecuado.
	Botes de basura.	Clasificar los desechos de acuerdo con sus características.
	Inmovilizadores.	Dispositivos para inmovilizar caninos (bozales, correas, etc.)
<b>Quirófano</b>	Mesas quirúrgicas.	Con tapas de acero inoxidable, con superficie de fácil desinfección.
	Portagoteros.	Soporte portagoteros con base de aluminio.
	Carro de instrumentos.	
	Lámparas quirúrgicas.	Necesarias si no se cuenta con la luz suficiente.
<b>Sala de recuperación</b>	Sacos de arpillera,	Para manejar y transportar a los caninos.
	Periódicos, toallas o alfombras.	
	Cobijas	Especialmente en regiones con condiciones de frío.

*Elaborado por: Moya Kevin*

#### *3.4.2.2 Equipos y materiales médico/quirúrgicos físicos.*

*Cuadro 4. Equipos y materiales médico/quirúrgicos físicos.*

<b>Descripción</b>	<b>Cantidad</b>
Riñoneras de aluminio cromadas.	2
Termómetro	1
Contenedores de gasa	2
Tijeras	2

Pinzas hemostáticas	1
Estetoscopio	2
Cubre bocas	36
Venoclisis equipo	1
Catlones N°12	12
Pulsioxímetro	2
Guantes quirúrgicos	
Hoja de bisturí	
Sutura Vicryl 2.0	
Filipinas	3
Bata quirúrgica	3
Torundas de algodón	1 caja
Esparadrapo	2
Bolígrafo	2
Cámara fotográfica	1
Equipo básico de cirugía	2
Mango de bisturí	2
Pinzas de campo	2
Pinzas Kelly curva	2
Pinza Mosquito	2
Porta agujas	2
Pinza Anatómica	2

*Elaborado por: Moya Kevin*

#### 3.4.2.2 Materiales médico/quirúrgicos químicos.

*Cuadro 5. Materiales médicos/quirúrgicos químicos.*

<b>Descripción</b>	<b>Cantidad</b>
Lactato de Ringer	3
Alcohol antiséptico	1
Alcohol Yodado	3 frascos
Cono de Aceprom	1frasco
Tramadol	12ampollas
Propofol	5 frascos
Yohimbina	de 30ml

---

Ketamina	1 frasco
Fentanilo	1 frasco
Atropina	1frasco de 50 ml

---

*Elaborado por: Moya Kevin*

#### 3.4.2.3 Recurso Humano.

*Cuadro 6. Recursos humanos.*

<b>Roles</b>	<b>Número</b>
Médico Quirúrgico	1
Auxiliar de veterinaria	1
Digitador	1

*Elaborado por: Moya Kevin*

### 3.5 Procesamiento de datos.

En contexto al desarrollo de la investigación se obtuvo y procesó datos de suma importancia de los doce caninos intervenidos con las dos técnicas quirúrgicas escrotal y preescrotal de orquiectomía.

Para el procesamiento de los datos obtenidos se empleó el análisis estadístico prueba “t-Student” que permitió comparar la media de tiempo en cirugía de cada una de las técnicas quirúrgicas de orquiectomía. El software estadístico SPSS, que fue utilizado para realizar la captura y análisis de datos para crear tablas y gráficas con data compleja. Es conocido por su capacidad de gestionar grandes volúmenes de datos.

### 3.6 Aspectos éticos.

Según (Viglione, 2021) expresa que el Código de Ética Profesional para Médicos Veterinarios se compone en un sistema de principios que aplica diversos valores a la práctica de esta rama del arte de curar y que contempla conductas positivas o negativas. Por tanto, es importante desempeñar buenas practicas de veterinaria y ser responsable en cada una de las intervenciones para salvaguardar la vida de los pacientes.

De acuerdo a (Uson , J., Calle , M., y Sánchez, F.,2009, p.25) en su obra literaria expresa que “el empleo de animales en la experimentación ha sido y todavía es, un aspecto clave en el avance de algunas ciencias médicas. Con esas investigaciones se ha logrado adquirir un conocimiento, cada vez más profundo

---

<b>PACIENTE</b>	<b>FECHA</b>	<b>RAZA</b>	<b>EDAD</b>	<b>INICIO</b>	<b>FINAL</b>	<b>TECNICA</b>
-----------------	--------------	-------------	-------------	---------------	--------------	----------------

---

sobre un organismo vivos. Es posible realizar esta experimentación si el objetivo es el bien humano o del animal mismo.”

Con respecto a la medicina veterinaria, es de gran importancia la ética y la moral, el profesional no simplemente debe contar con los conocimientos necesarios y estar con la mejor preparación teórica, sino también en una gran escala de valores los mismos que preparan al ser humano para pensar profundamente en lo que se hace y como se hace para aportar a la ciencia sin dañar un ser vivo (Arciniegas, 2018, pág. 62)

## **CAPÍTULO IV: RESULTADOS Y DISCUSIÓN**

### **4.1 Resultados.**

1.Theo	03/04/2023	Mestizo	1 años y 4 meses	10:15am	10:50am	Pre Escrotal
2.Peluchin	03/04/2023	Piquine	8 meses	11:15am	11:41	Escrotal
3 Kaiser	04/04/2023	Mestizo	2 años	10:00	10:35	Escrotal
4. Toby	06/04/2023	Mestizo	3años y 6 meses	12:55pm	13:30pm	Escrotal
5 Rambo	06/04/2023	Salchicha	1 año	13:40pm	14:10	Escrotal
6 Drago	13/04/2023	Pitbull	1 año	9:00am	9:35am	Pre escrotal
7 Raúl	14/04/2023	Mestizo	1 año	9:26am	9:39am	Pre escrotal
8 Peque	14/04/2023	Labrador	8 años	11:00am	11:26am	Pre escrotal
9 Tobías	14/04/2023	Labrador	1 año y 4 meses	11:40am	12:10am	Pre escrotal
10Max	14/04/2023	Sharpe	5 años	13:00pm	13:20pm	Escrotal
11 Rufo	20/04/2023	Mestizo		9:00am	9:25	Escrotal
12Rex	20/04/2023	Mestizo	10 meses	11:00am	11:27am	Pre escrotal

*Tabla 1. Procesamiento de datos.*

*Elaborado por: Moya Kevin*

#### **4.1.1 Análisis estadístico t-Student**

Con respecto a la información obtenida y desarrollando el análisis estadístico de la prueba t-Student, se pudo determinar el valor de significancia para la comprobación de las hipótesis.

- Formula de la prueba t.

$$t = \frac{\bar{X}_1 - \bar{X}_2}{\sqrt{\frac{S_c^2}{n_1} + \frac{S_c^2}{n_2}}}$$

Tabla 2. Resumen de casos.

Estadísticas de grupo					
	TECNICA QUIRURGICA DE ORQUIECTOMIA	N	Media	Desv. Desviació n	Desv. Error promedio
TIEMPO DE	ESCROTAL	6	18,1667	4,44597	1,81506
CIRUGIA	PREESCROTAL	6	27,6667	8,14043	3,32332

Elaborado por: Moya Kevin

Fuente: Software SPSS vrs. 25

Tabla 3. Prueba t-Student de muestras independientes.

Prueba de muestras independientes								
Prueba de Levene de igualdad de varianzas				prueba t para la igualdad de medias				
		F	Sig.	t	gl	Sig. (bilateral)	Diferencia de medias	Diferencia de error estándar
TIEMPODECIRUGIA	Se asumen varianzas iguales	,859	,376	-2,509	10	,031	-9,50000	3,78667
	No se asumen varianzas iguales			-2,509	7,739	,037	-9,50000	3,78667

Elaborado por: Moya Kevin

Fuente: Software SPSS vrs. 25

Debido a que el nivel de significancia bilateral calculado (0,031) es menor a (0,05) se rechaza la hipótesis nula y se acepta la hipótesis de investigación o alternativa. Es decir, las técnicas quirúrgicas de orquiectomía; escrotal y preescrotal presentan diferencias en cuanto al tiempo de cirugía en caninos de la ciudad de Babahoyo.

#### 4.1.2 Datos generales de los sujetos de estudio.

Tabla 4. Grupo de orquiectomía escrotal.

<b>N°</b>	<b>Paciente</b>	<b>Tiempo de cirugía</b>
1	Peluchin	26min
2	Toby	35min
3	Kariser	35min
4	Rambo	30min
5	Max	20min
6	Rufo	25min

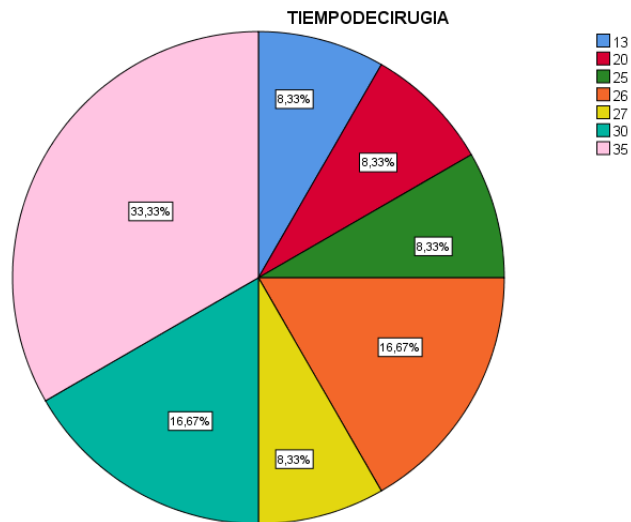
*Elaborado por: Moya Kevin*

*Tabla 5. Grupo de orquiectomía preescrotal.*

<b>N°</b>	<b>Paciente</b>	<b>Tiempo de cirugía</b>
1	Theo	35min
2	Drago	35min
3	Raúl	13min
4	Peque	26min
5	Tobías	30min
6	Rex	27min

*Elaborado por: Moya Kevin*

*Gráfica 1. Tiempo de cirugía.*



*Elaborado por: Moya Kevin*

**Interpretación.** – De acuerdo con la información recolectada en el transcurso de la investigación y los procedimientos aplicados a 12 caninos en la ciudad de Babahoyo, el tiempo total de duración en las intervenciones de orquiectomía escrotal y pre escrotal con mayor frecuencia es de 35 minutos desde la preparación del sujeto de estudio hasta finalizada la cirugía.

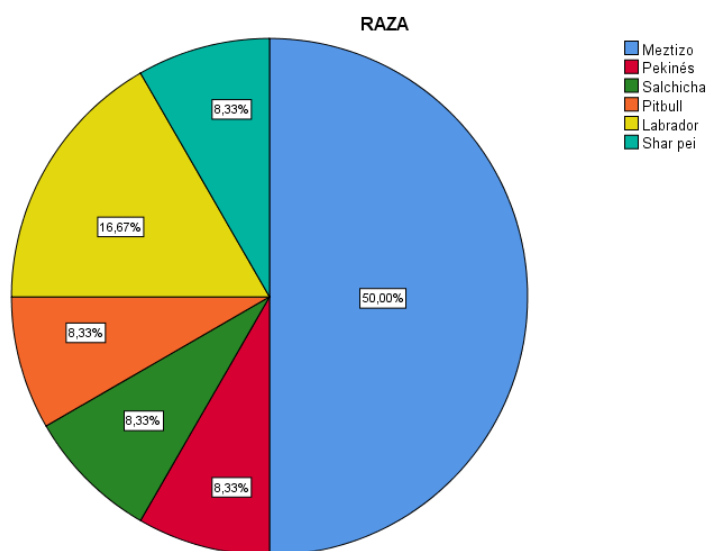
*Tabla 6. Raza de los caninos.*



<b>RAZA</b>			
		Frecuencia	Porcentaje
Válido	Mestizo	6	50,0
	Pekínés	1	8,3
	Salchicha	1	8,3
	Pitbull	1	8,3
	Labrador	2	16,7
	Shar pei	1	8,3
	Total	12	100,0

*Elaborado por: Moya Kevin*

Gráfica 2. Raza de los caninos.



*Elaborado por: Moya Kevin*

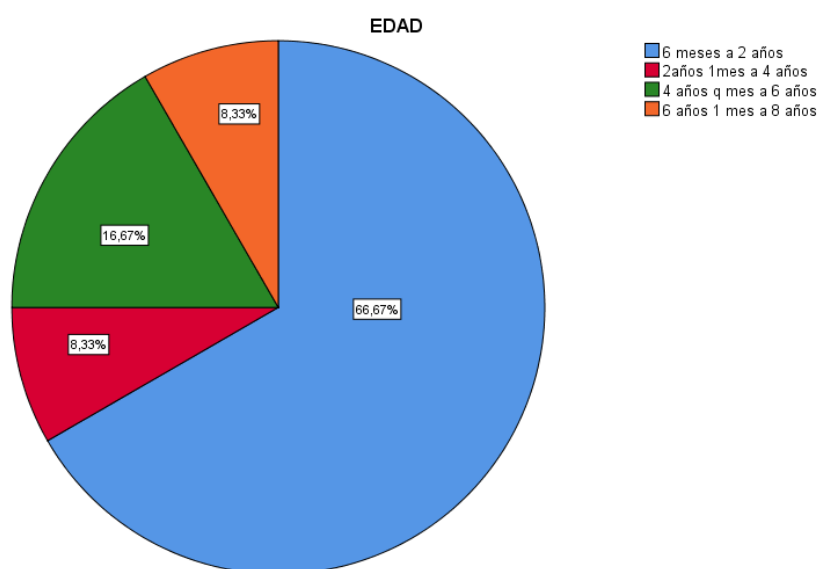
**Interpretación.** – De acuerdo con la información recolectada en el transcurso de la investigación y los procedimientos aplicados a 12 caninos en la ciudad de Babahoyo, el 50% que corresponde a 6 caninos son mestizos, el 16,67% que corresponde a 2 caninos son labrador, el 8,33% que corresponde a un canino es Shar pei, de igual forma Salchicha, Pekínés y Pitbull.

Tabla 7. Edad de los caninos.

		EDAD		Porcentaje	Porcentaje
		Frecuencia	Porcentaje	válido	acumulado
Válido	6 meses a 2 años	8	66,7	66,7	66,7
	2 años 1 mes a 4 años	1	8,3	8,3	75,0
	4 años q mes a 6 años	2	16,7	16,7	91,7
	6 años 1 mes a 8 años	1	8,3	8,3	100,0
	Total	12	100,0	100,0	

Elaborado por: Moya Kevin

Gráfica 3. Edad de los caninos.



Elaborado por: Moya Kevin

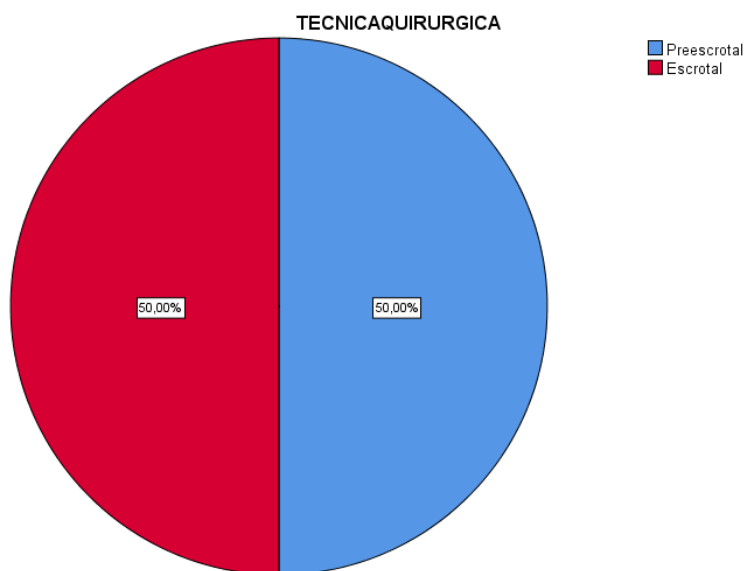
**Interpretación.** – De acuerdo con la información recolectada en el transcurso de la investigación y los procedimientos aplicados a 12 caninos en la ciudad de Babahoyo, el rango de edad en los sujetos de estudio varía entre 1 y 8 años, teniendo en cuenta que el 66,67% que son 8 caninos están en un rango que varía entre los 6 meses a 2 años, el 16,67% varía entre los 2 años 1 mes hasta los 4 años, el 8,33% varía entre los 4 años 1 mes hasta los 6 años y el 8,33% que representa 1 canino de 8 años.

Tabla 8. Técnicas quirúrgicas de orquiectomía.

TECNICAQUIRURGICA					
		Frecuencia	Porcentaje	Porcentaje válido	Porcentaje acumulado
Válido	Preescrotal	6	50,0	50,0	50,0
	Escrotal	6	50,0	50,0	100,0
	Total	12	100,0	100,0	

Elaborado por: Moya Kevin

Gráfica 4. Técnicas quirúrgicas de orquiectomía.



Elaborado por: Moya Kevin

**Interpretación.** – De acuerdo con la información recolectada en el transcurso de la investigación y los procedimientos aplicados a 12 caninos en la ciudad de Babahoyo, el 50% que corresponde a 6 caninos fueron intervenidos con la técnica quirúrgica de orquiectomía pre escrotal y el otro 50% fueron intervenidos con la técnica quirúrgica de orquiectomía escrotal.

Para dar mayor confiabilidad a la investigación se decidió comparar las dos técnicas quirúrgicas de orquiectomía con el mismo número de sujetos de estudio para cada grupo y poder obtener datos con el mismo valor estadístico.

### **4.1.3 Manejo pre-quirúrgico.**

#### *4.1.3.1 Toma de historia clínica y exploración física.*

Es importante tener en cuenta las medidas de higiene en las áreas para asegurar la protección del paciente y los profesionales ante probables infecciones. Antes de proceder a la intervención se recopiló información necesaria de los caninos como: edad, raza, peso. También se realizó una exploración física con un conjunto de valoraciones: cardíacas, respiratorias y de circulación, palpación abdominal y revisar los nódulos linfáticos, para poder sobrellevar un régimen de anestesia específico. “El éxito o fracaso de una intervención quirúrgica puede depender en gran medida de su correcta preparación o planificación” (Arciniegas, 2018, pág. 30)

#### *4.1.3.2 Preparación del paciente.*

Se rasuró de 3 a 5 veces la superficie mayor al de la zona de la incisión con una máquina de afeitar eléctrica, se limpió y removió residuos para colocar la vía intravenosa. Para la pre-medicación, se cargó el anestésico, el antibiótico y el antiinflamatorio, se preparó el suero y se esperó aproximadamente 5 minutos a que actúen los fármacos hasta que el paciente entró en un estado de relajación para poder ser intervenido y se lo trasladó al quirófano.

### **4.1.4 Manejo quirúrgico.**

#### *4.1.4.1 Esterilización y desinfección.*

Se debe emplear desinfectantes habitualmente como: compuestos clorados o amonio cuaternario para mantener un ambiente de bajo riesgo, hay que tener en cuenta que con el paso del tiempo la cantidad de microorganismo puede aumentar.

En cuanto a los instrumentos quirúrgicos debe tener un régimen estricto en cuanto a la esterilización y conservación de estos. Se debe evitar la mayor cantidad de microorganismos presentes.

Después de realizar el embrocado o limpiar el área de inserción con solución antiséptica de yodo y gasas. Se comprobó si el canino siente o no los testículos, se colocó la lidocaína en las zonas de intervención para comenzar con la cirugía, mientras que el anestesiólogo se encarga de administrar Propofol cada 8 minutos dependiendo de la respuesta del animal.

#### *4.1.4.2 Técnica de orquiectomía preescrotal.*

Se cubrió al paciente con campos quirúrgicos, excepto en la zona de intervención, se presionó el escroto hacia craneal y colocó al testículo en la zona preescrotal para realizar la incisión en la piel y el tejido subcutáneo.

Después se llevó al testículo hacia la incisión para que salga, trabarlo con una mano cortar las tunicas hasta exteriorizar el testículo y poder identificar las estructuras del cordón espermático, la arteria y vena testicular.

Se racializó ligadura de transfixión de forma individual y luego se realiza una ligadura circular abarcando ambos conductos. A través del cordón se colocó una pinza hemostática, luego se lo tomó por encima de las ligaduras y cortó el cordón, teniendo en cuenta el sangrado. Posteriormente se empujó el otro testículo por la incisión para continuar con el procedimiento. Finalmente se suturó el tejido subcutáneo con un patrón continuo y se aplicó cicatrizante.

#### *4.1.4.3 Técnica de orquiectomía escrotal.*

Previamente depilado y con una correcta asepsia se realizó una incisión en la base del escroto. Empleando las manos se expuso el testículo para cortar la túnica y eliminar cualquier adherencia. Se colocó una pinza hemostática en los vasos y en el conducto deferente para luego realizar una ligadura individual y luego una ligadura circular tomando los dos conductos. Se cortó por encima de las pinzas y se observó que no exista sangrado, se retiró las pinzas y se procedió de la misma forma con el otro testículo. Finalmente se verificó que no haya hemorragia y se aplicó una sutura subcutánea.

#### **4.1.5 Manejo post-quirúrgico.**

Una vez terminada la intervención se los trasladó a la sala de recuperación para ser observados y esperar a que pasen los efectos de los fármacos aplicados y la intervención quirúrgica. Una vez que se aseguró que los caninos se encontraban aptos para regresar a sus hogares se brindó toda la información necesaria a los propietarios con respecto al cuidado del animal y la zona en que fue intervenido.

Se recomendó que la mascota debe utilizar collar isabelino para evitar el lamido de la herida, la restricción de actividades físicas del paciente por unos días, mantener la

herida bajo condiciones de asepsia y suministrar medicación que sea recomendada por el profesional.

#### **4.2 Discusión.**

Los resultados determinados en la investigación están ligados a las experiencias adquiridas en el desarrollo de esta, la importancia de aplicar buenas prácticas veterinarias es el punto clave para poder ayudar a los caninos. Cada sujeto de estudio fue evaluado y preparado de forma correcta para poder ser un prospecto valido en la intervención, pues como se pudo evidenciar en los tiempos de cirugía, la varianza tiene mucho ver con la raza del canino, su frecuencia cardiaca y respiratoria. Para poder dar mayor validez a la investigación se distribuyó a los sujetos de estudio en dos grupos, el primer grupo fue intervenido con la técnica quirúrgica de orquiectomía preescrotal y el segundo grupo con la técnica quirúrgica de orquiectomía escrotal.

En cuanto a la comprobación de hipótesis mediante el análisis estadístico prueba “t-Student” que permite establecer si hay una diferencia significativa entre las medias de dos grupos de estudio. Teniendo en cuenta este concepto y empleando el software estadístico SPSS versión 25 para procesar los datos recolectados, se determinó que la hipótesis nula fue rechazada y se aceptó la hipótesis alternativa o de investigación, es decir, las técnicas quirúrgicas de orquiectomía; escrotal y preescrotal presentan diferencias con un nivel de significancia bilateral calculado de 0,031 en contraste al nivel de significancia establecido por la prueba t-Student de 0,05 en cuanto al tiempo de cirugía en caninos de la ciudad de Babahoyo, con respecto al procesamiento de datos.

## CAPÍTULO V: CONCLUSIONES Y RECOMENDACIONES

### 5.1 Conclusiones.

- Al comparar las dos técnicas quirúrgicas de orquiectomía; escrotal y preescrotal, se pudo determinar que existen diferencias significativas en cuanto al tiempo que dura la cirugía teniendo en cuenta el análisis estadístico aplicado y el desarrollo de las intervenciones a los doce caninos que se tomaron como sujetos de estudio. Se concluyó que existen varios beneficios de aplicar orquiectomía a los caninos, se concluye que, además de controlar la reproducción masiva no deseada, previene el desarrollo de cáncer en los testículos, mejora su convivencia con otros caninos y disminuye su agresividad.
- Se concluye que los resultados de las intervenciones están influenciados por varios factores como: la experticia del profesional, el estado clínico del paciente, la comunicación con el propietario, la correcta administración de la medicación, preparación del animal para la intervención y los cuidados correctos para su recuperación.
- Se determinó que la técnica preescrotal daba mayor facilidad a los caninos al momento de lamerse la zona y existe mayor probabilidad de producir dehiscencia en la sutura. Si se la compara con la técnica escrotal se determinó que es de difícil acceso para que puedan lamerse, sin embargo, con respecto a las heridas post-quirúrgicas se presenta mejor recuperación en los animales sometidos a la técnica preescrotal con menor inflamación.

## **5.2 Recomendaciones.**

- Se recomienda tener en cuenta varios factores que intervienen en cada técnica quirúrgica de orquiectomía desarrollada en la presente investigación, como el tiempo de recuperación, la dehiscencia que se pueda presentar, el control del sangrado y los signos vitales.
- Es importante desarrollar las intervenciones en un área adecuada y emplear los equipos, materiales e instrumentos necesarios. Hay que realizar las evaluaciones correspondientes a los sujetos de estudio antes de realizarles la orquiectomía, emplear los fármacos correctos y darles el tiempo necesario para su recuperación.
- Se recomienda seguir realizando investigaciones que ayuden al desarrollo de mejores prácticas veterinarias, evaluar nuevos tipos de nudos quirúrgicos y tomar un mayor número de sujetos de estudio para dar mayor validez y credibilidad a los resultados obtenidos.



## REFERENCIAS

### Bibliografía

Álvarez, M., & Vera, V. (Julio de 2016). *Evaluación de cuatro técnicas quirúrgicas de orquiectomía en machos caninos (canis familiaris)*. doi:<http://repositorio.espam.edu.ec/handle/42000/276>

Animalfisisio. (26 de Febrero de 2020). *¿Qué significa ovariectomía y orquiectomía?* Obtenido de Blog Animalfisisio: <https://animalfisisio.es/que-significa-ovariectomía-y-orquiectomía/#:~:text=Orquiectomía%2C%20seg%C3%BAAn%20e1%20diccionario%20m%C3%A9dico,quitar%20los%20test%C3%ADculos%20mediante%20cirug%C3%ADa.>

Arciniegas, D. (febrero de 2018). *Comparación de dos técnicas quirúrgicas escrotal vs pre-escrotal en castración en caninos*. Obtenido de Repositorio Institucional de la Universidad Politécnica Salesiana.: <https://dspace.ups.edu.ec/bitstream/123456789/15145/1/UPS-CT007477.pdf>

Graves, M. (2010). *COMPARACIÓN DE DOS TÉCNICAS QUIRÚRGICAS EN*. Obtenido de Universidad de Viña del Mar Chile: <https://repositorio.uvm.cl/bitstream/handle/20.500.12536/191/Comparaci%C3%B3n%20de%20dos%20t%C3%A9cnicas%20quir%C3%Bargicas%20en%20orquiectom%C3%ADa%20bilateral%20de%20caninos.pdf?sequence=1&isAllowed=y>

Guamán, R. (2023). *UNIVERSIDAD AGRARIA DEL ECUADOR*. Obtenido de *COMPARACIÓN DE DOS TÉCNICAS QUIRÚRGICAS UTILIZADAS EN ORQUIECTOMIA CANINA: PREESCROTAL Y ESCROTAL.*:

<https://cia.uagraria.edu.ec/Archivos/GUAMAN%20SANTILLAN%20REINA%20ISABEL.pdf>

König, H. E. (2005). *Anatomía de los animales domésticos*. España: Médica Panamericana.

Leyrin, M., & Abdy, C. (5 de Noviembre de 2018). *Evaluación de dos técnicas quirúrgicas de*. Obtenido de Universidad Nacional Agraria: <https://repositorio.una.edu.ni/4051/1/tnl70m337.pdf>

Maldonado, R. (2013). *Análisis situacional de la población canina y felina y su grado de atención*. Obtenido de TESIS DE GRADO PRESENTADA AL HONORABLE CENTRO DE INVESTIGACIÓN Y TRANSFERENCIA DE TECNOLOGIA.: <http://dspace.utb.edu.ec/bitstream/handle/49000/511/T-UTB-FACIAG-MVYZ-000009.pdf?sequence=6&isAllowed=y>

Morales, J. (20 de Octubre de 2008). *Aparato genital masculino*. Obtenido de España, Universidad de Córdoba: [http://www.uco.es/organiza/departamentos/anatomia-y-anatpatologica/peques/ap\\_reproduc2004.pdf](http://www.uco.es/organiza/departamentos/anatomia-y-anatpatologica/peques/ap_reproduc2004.pdf)

Naya, M. (10 de Octubre de 2017). *Castración en perros y gatos*. Obtenido de Hospital Veterinario de Catalunya: [https://hvc.cat/es/castracion-en-perros-y-gatos/#:~:text=La%20orquiectom%C3%ADa%20o%20castraci%C3%B3n%20consiste,test%C3%ADculos%20\(permanente%20e%20irreversible\).](https://hvc.cat/es/castracion-en-perros-y-gatos/#:~:text=La%20orquiectom%C3%ADa%20o%20castraci%C3%B3n%20consiste,test%C3%ADculos%20(permanente%20e%20irreversible).)

Palmar; Coello, L. (5 de Abril de 2022). *El presente proyecto de investigación definió como objetivo general: comparar la efectividad*. Obtenido de Repositorio Universidad de Guayaquil Medicina Veterinaria y Zootecnia: <http://repositorio.ug.edu.ec/handle/redug/60449>

Sanchez, L., Téllez, E., Lopez, C., Arvizu, L., & Solís, N. (22 de Febrero de 2021).

*Técnicas Quirúrgicas para el control reproductivo para animales de compañía en áreas rurales.* Obtenido de Universidad Nacional Autónoma de México:  
[https://fmvz.unam.mx/fmvz/publicaciones/archivos/Tecnicas\\_Quirurgicas.pdf](https://fmvz.unam.mx/fmvz/publicaciones/archivos/Tecnicas_Quirurgicas.pdf)

Shively, M. (1993). Anatomía veterinaria básica comparativa y clínica. *México, Editorial Manual Moderno*, 235-236. Obtenido de México, Editorial Manual Moderno.

Uribe, F., Prada, Y., Rodriguez, B., & Bayona, J. (2018). Métodos de esterilización en caninos y felinos; revisión de literatura. *Seminario de profundización censo canino y felino.* Bucaramanga, Colombia: Universidad Cooperativa de Colombia. doi:<https://repository.ucc.edu.co/handle/20.500.12494/13779>

Viglione, M. (25 de Noviembre de 2021). *Consideración ética hacia los animales en medicina veterinaria.* Obtenido de Artículo de Derecho animal.:  
<https://www.diariojudicial.com/nota/90745>


World Animal Protection. (2 de Abril de 2015). *Los beneficios de la castración.* ObtenidodeProtecciónAnimalMundial:  
<https://www.worldanimalprotection.cr/noticias/los-beneficios-de-la-castracion>

## ANEXOS

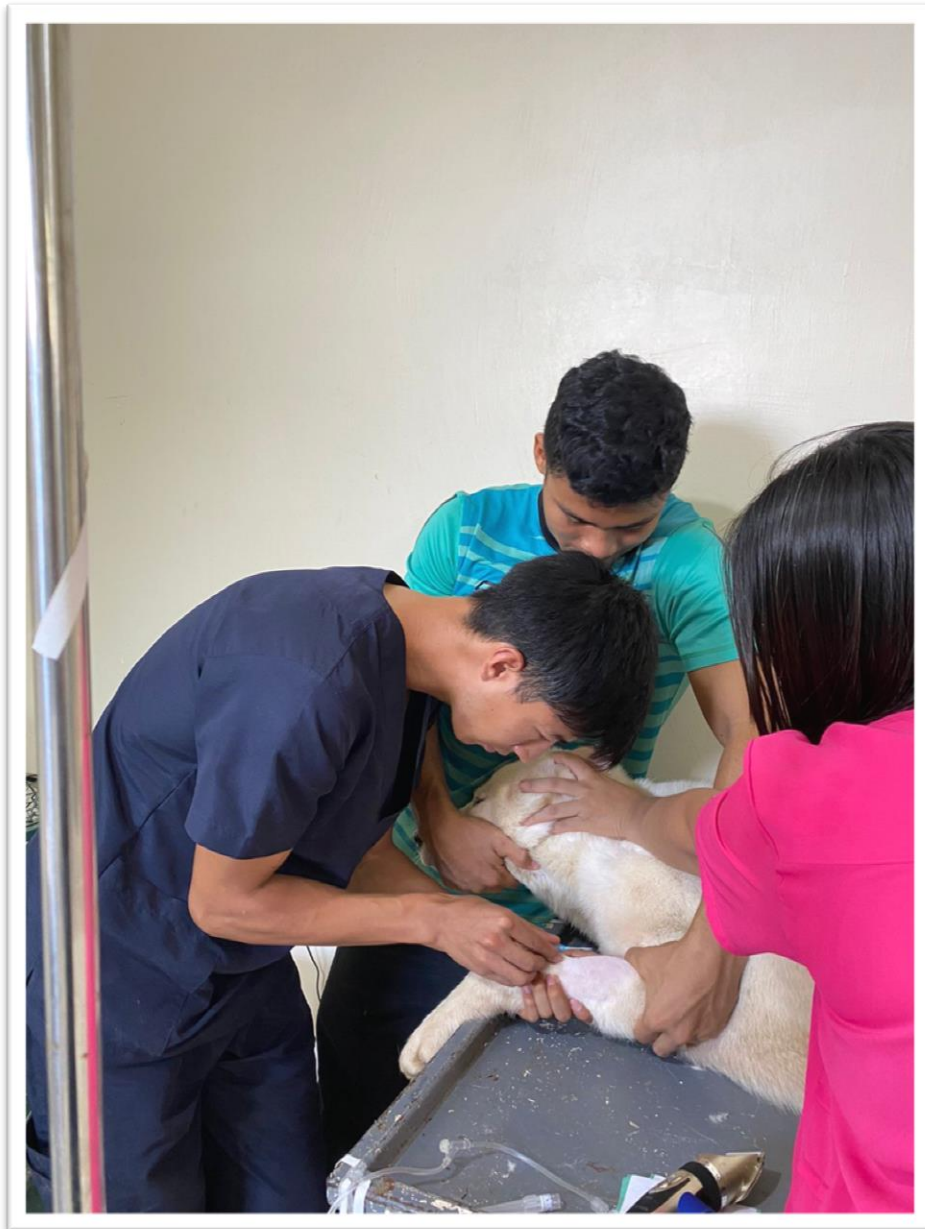
### Evidencia fotográfica. -



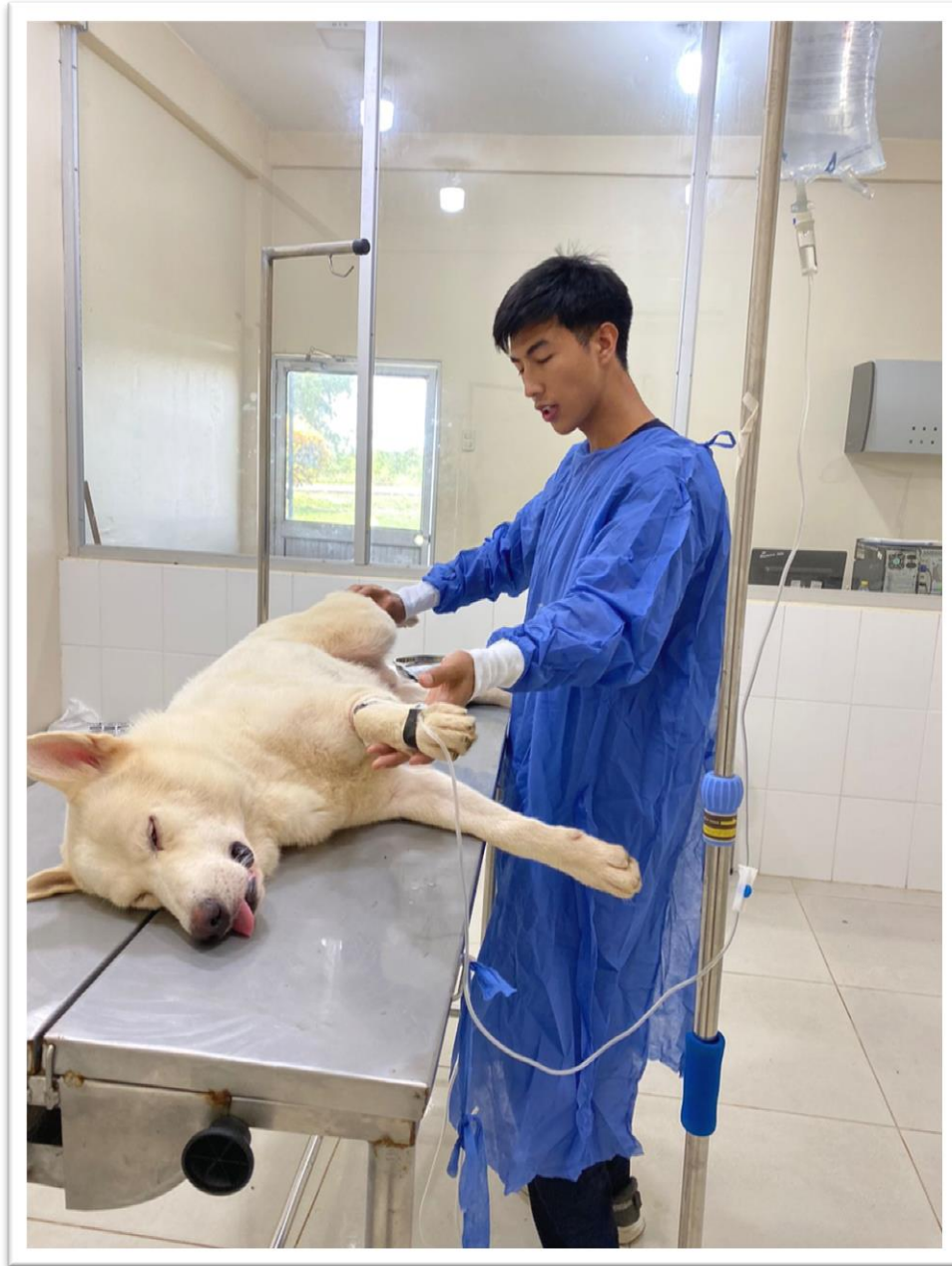Preparación de los equipos, materiales (físicos y químicos) e instrumentos a utilizar en la intervención, esterilización y desinfección, preparación del personal.



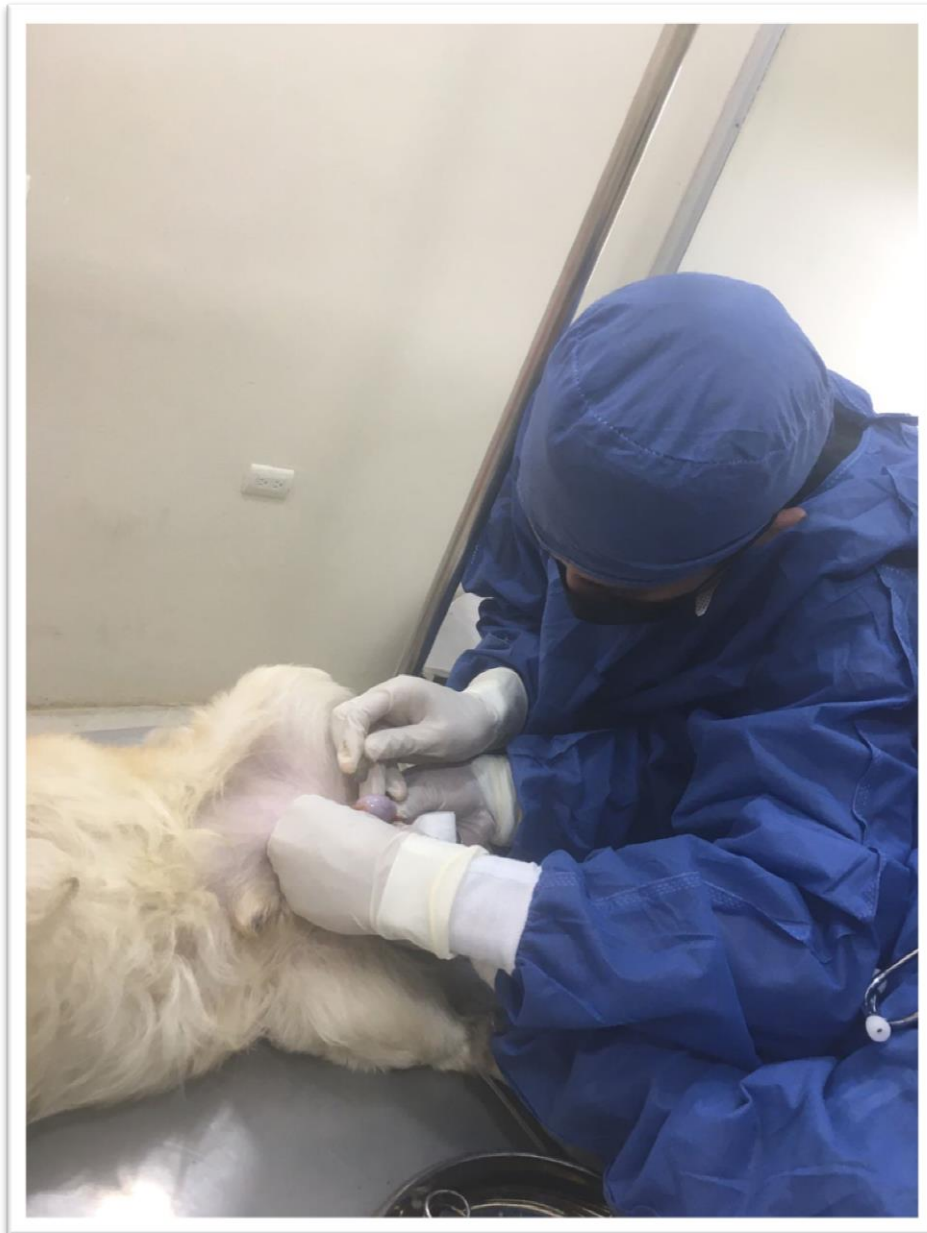Toma de historia clínica, exploración física y preparación para el procedimiento quirúrgico de orquiectomía, paciente: Kaiser, fecha: 04/04/2023.



Preparación del paciente, se colocó la vía y se administro los fármacos necesarios para poder iniciar con la intervención, paciente: Kaiser, fecha: 04/04/2023

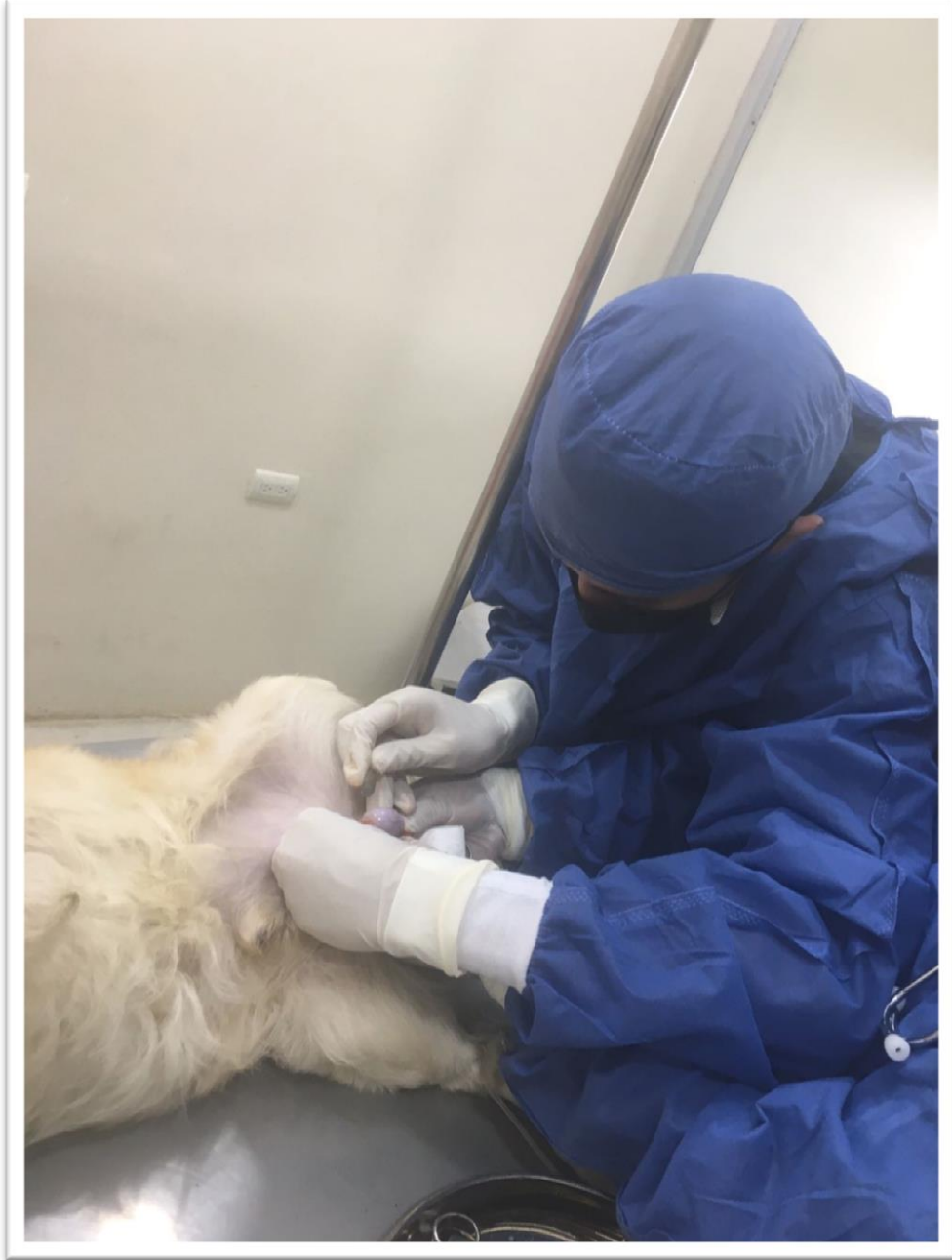

Traslado y comprobación de la efectividad de los fármacos empleados para poder iniciar la intervención de orquiectomía, paciente: Kaiser, fecha: 04/04/2023.

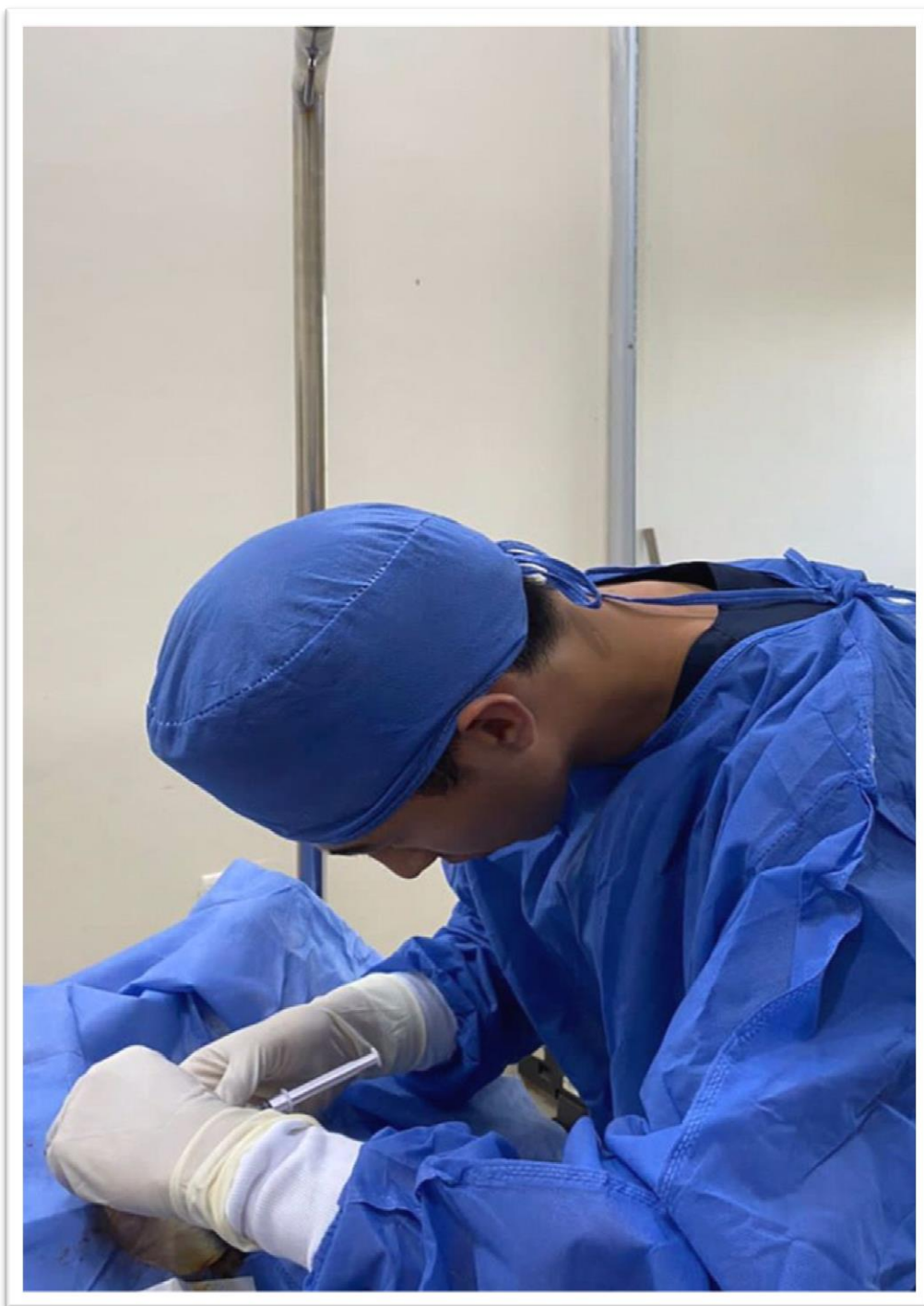


Reconocimiento del área específica que se va a intervenir, embrocado, limpieza de la zona. paciente: Kaiser, fecha: 04/04/2023.

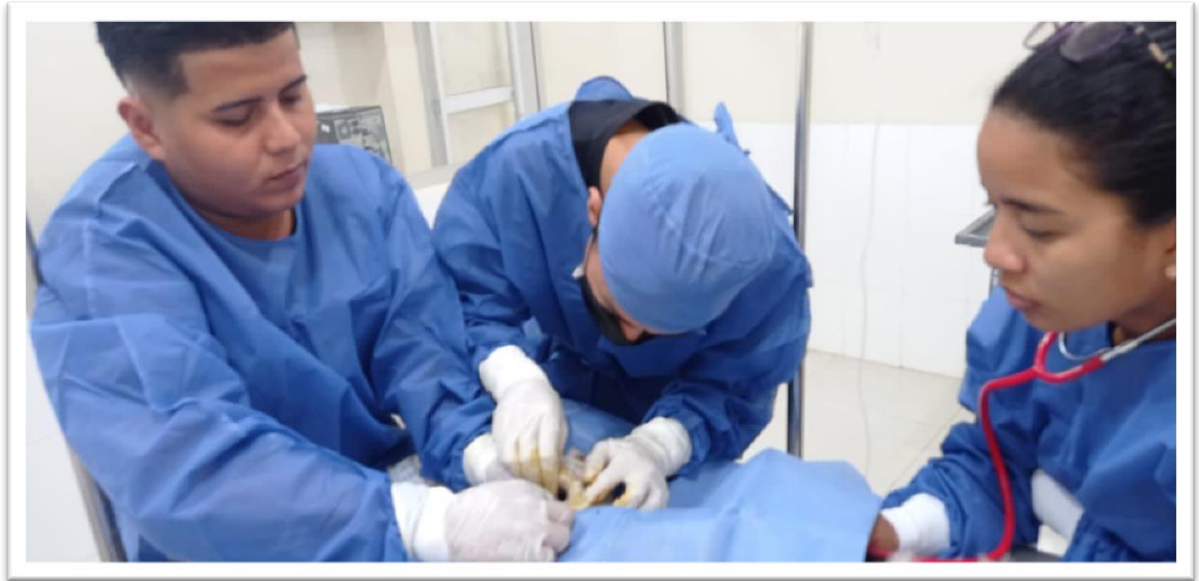



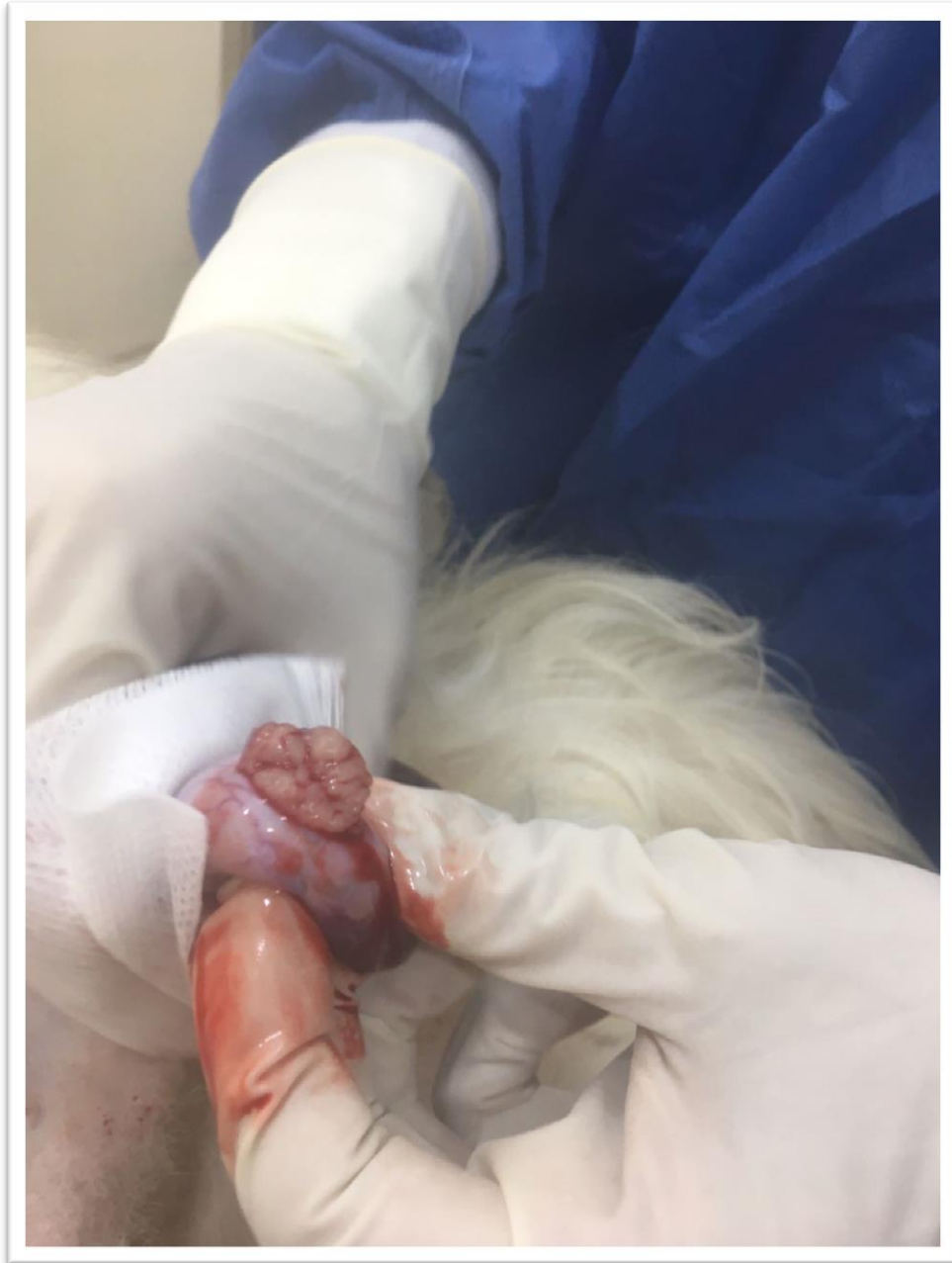Reconocimiento del área específica que se va a intervenir, embrocado, limpieza de la zona. paciente: Kaiser, fecha: 04/04/2023.



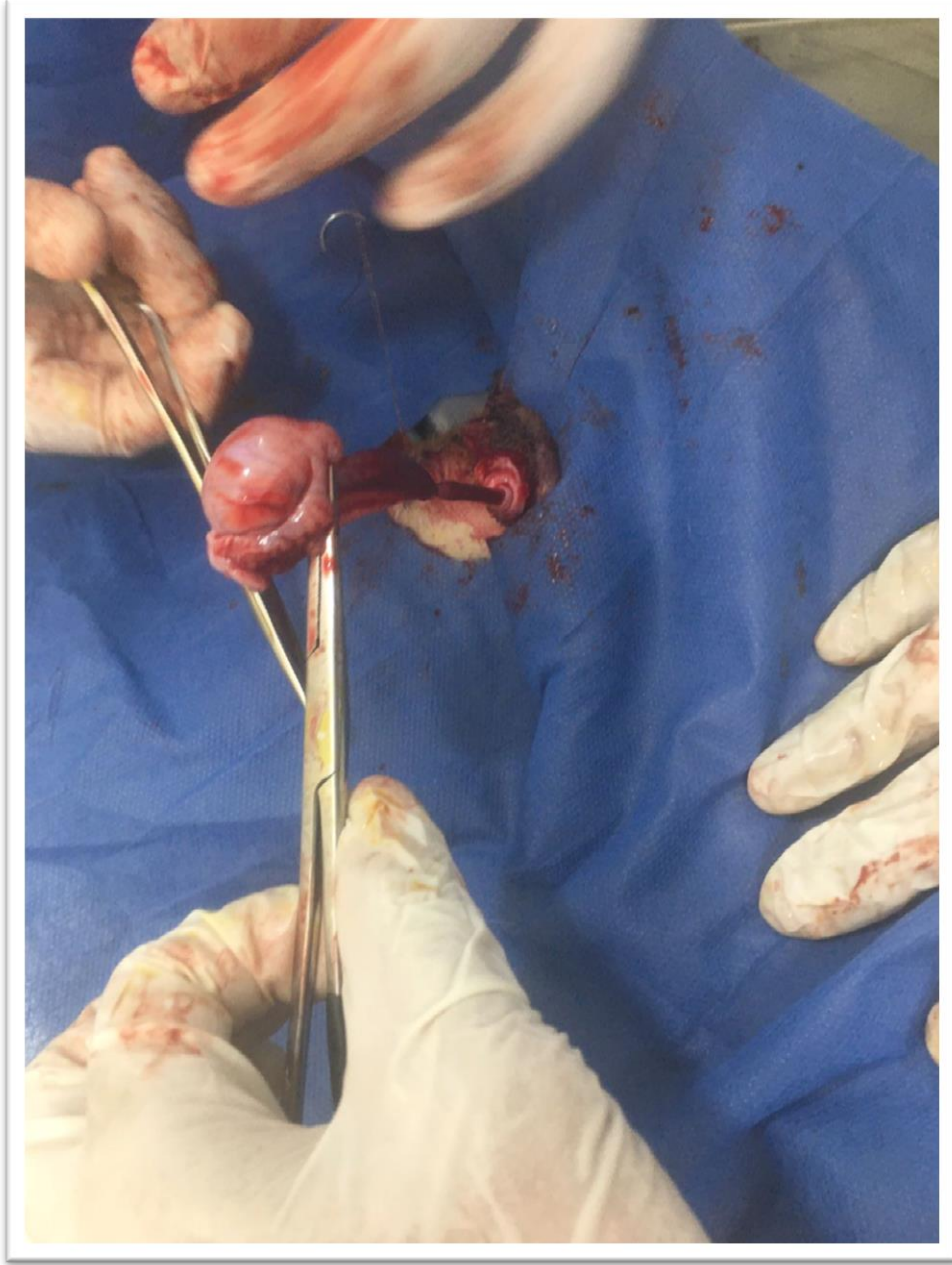
Se colocó la lidocaína en las zonas de intervención para comenzar con la cirugía, mientras que el anestesiólogo se encarga de administrar Propofol cada 8 minutos, Kaiser, fecha: 04/04/2023.



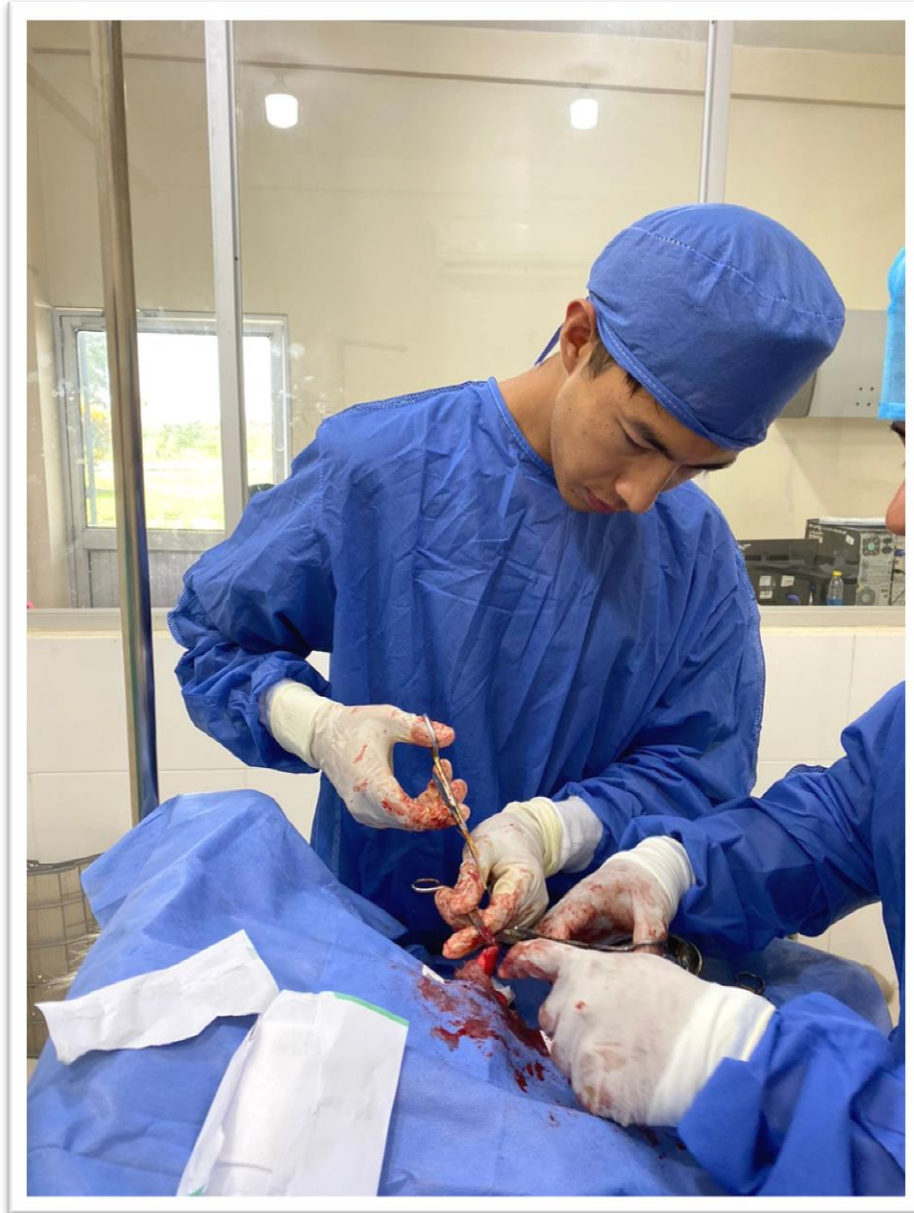Se colocó los campos quirúrgicos y procedió al monitoreo constante de la frecuencia cardíaca y respiratoria del sujeto en intervención, inicio de la cirugía, Kaiser, fecha: 04/04/2023.



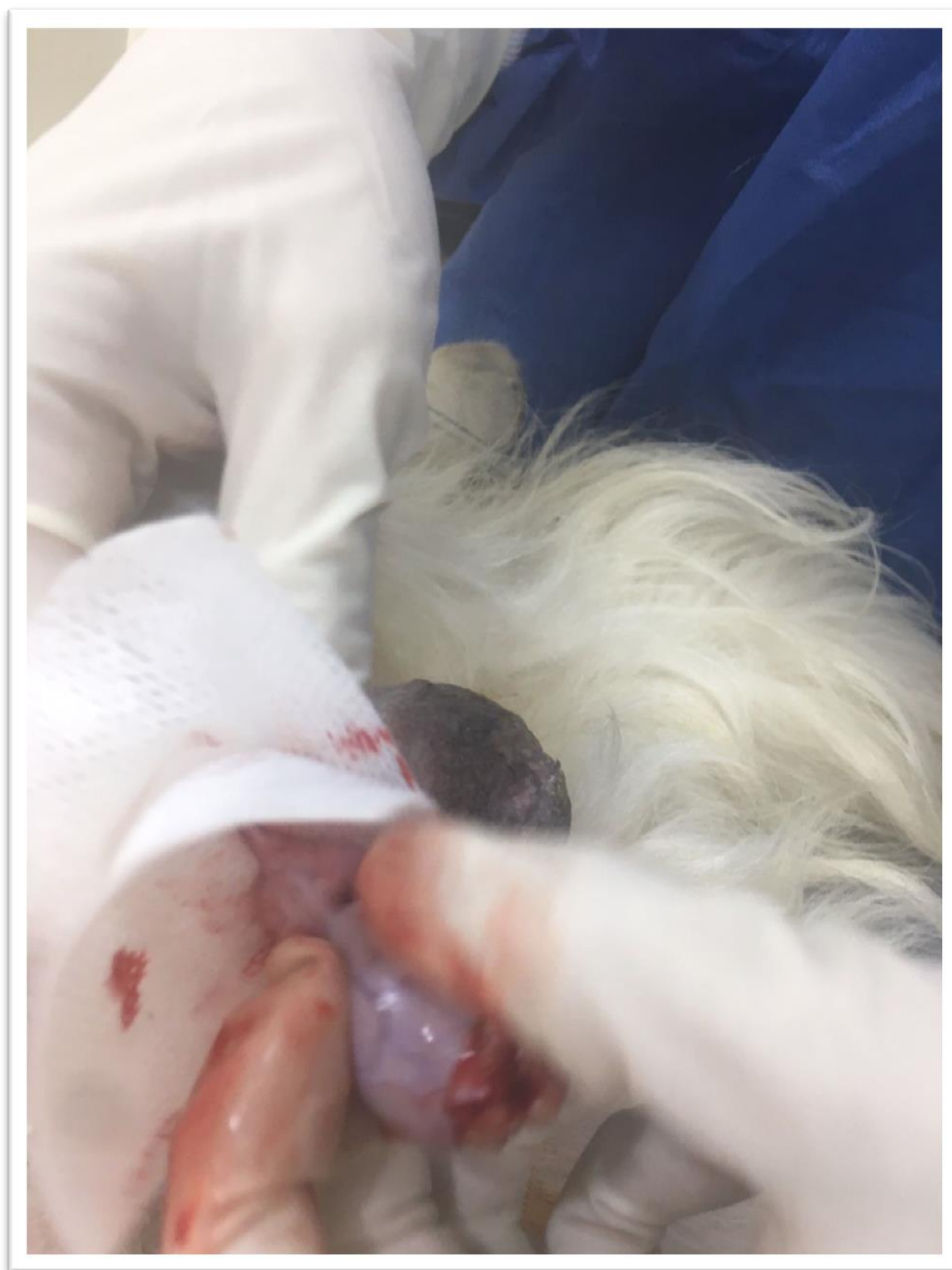Se llevó al testículo hacia la incisión para que salga, trabarle con una mano cortar las tunicas hasta exteriorizar el testículo, Kaiser, fecha: 04/04/2023.



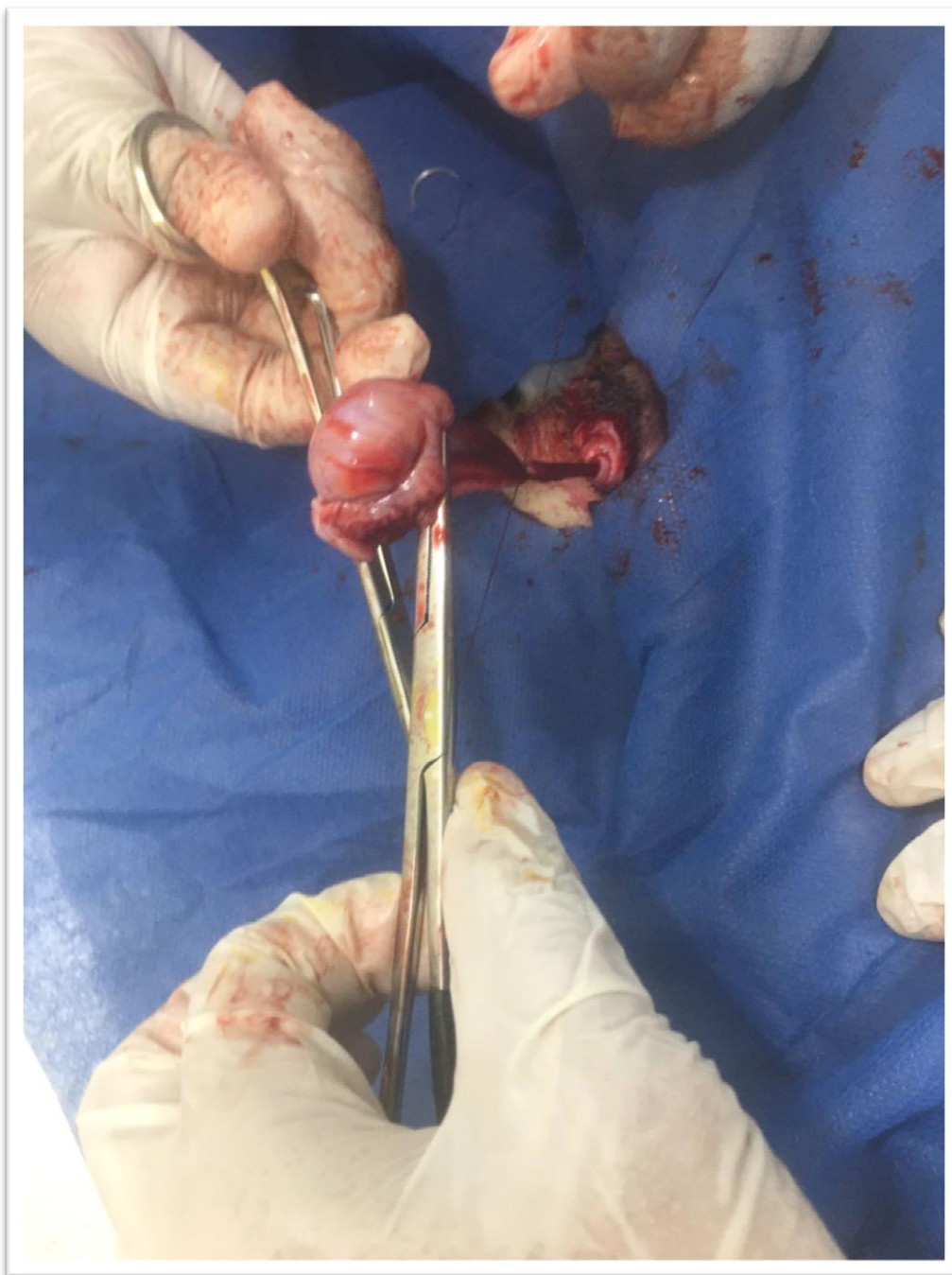
Se racializó ligadura de transfixión de forma individual y luego se realiza una ligadura circular abarcando ambos conductos.



A través del cordón se colocó una pinza hemostática, luego se lo tomó por encima de las ligaduras y cortó el cordón. Kaiser, fecha: 04/04/2023.

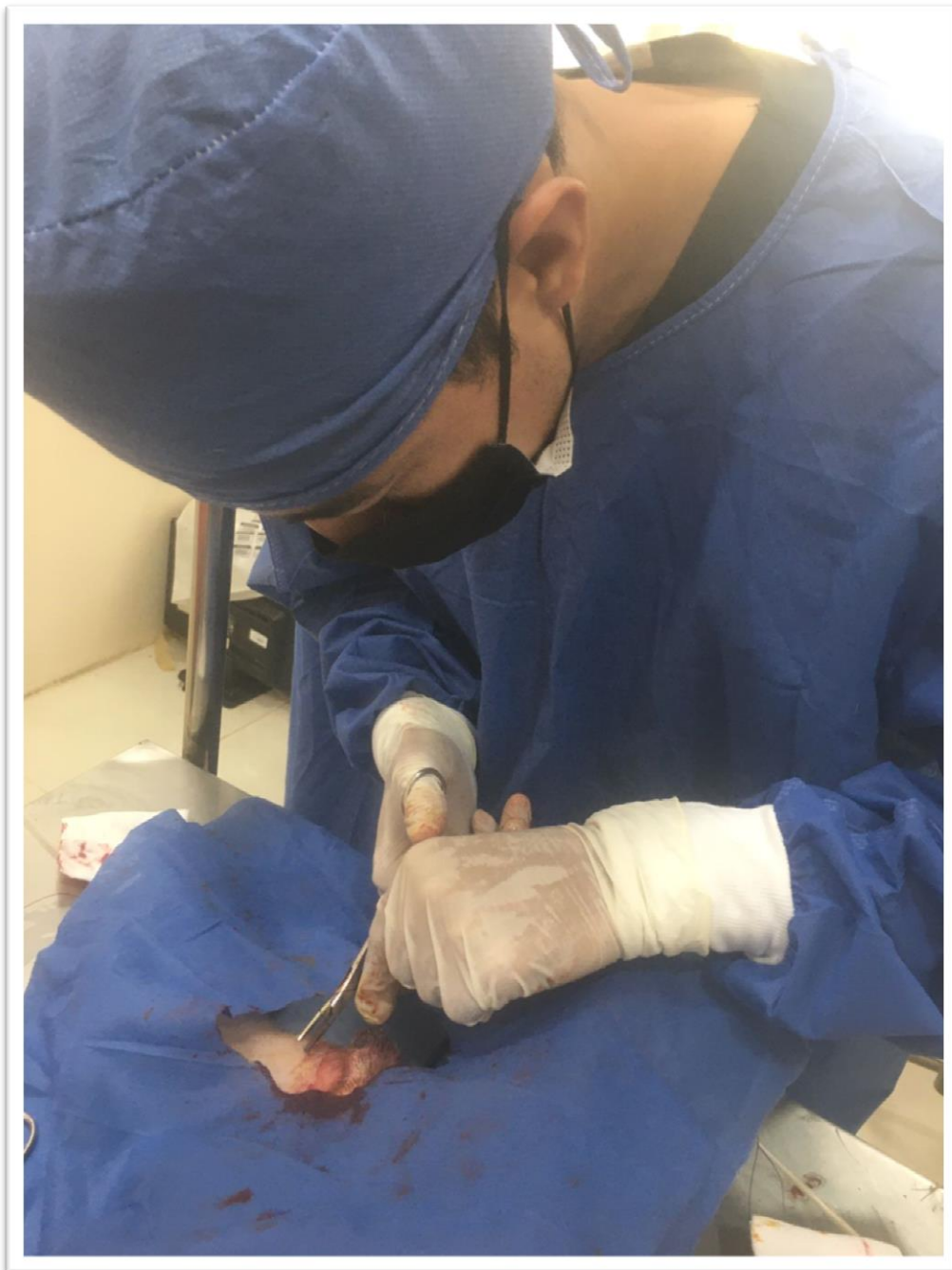


Se cortó por encima de las pinzas y se observó que no exista sangrado, se retiró las pinzas y se procedió de la misma forma con el otro testículo. Kaiser, fecha: 04/04/2023.

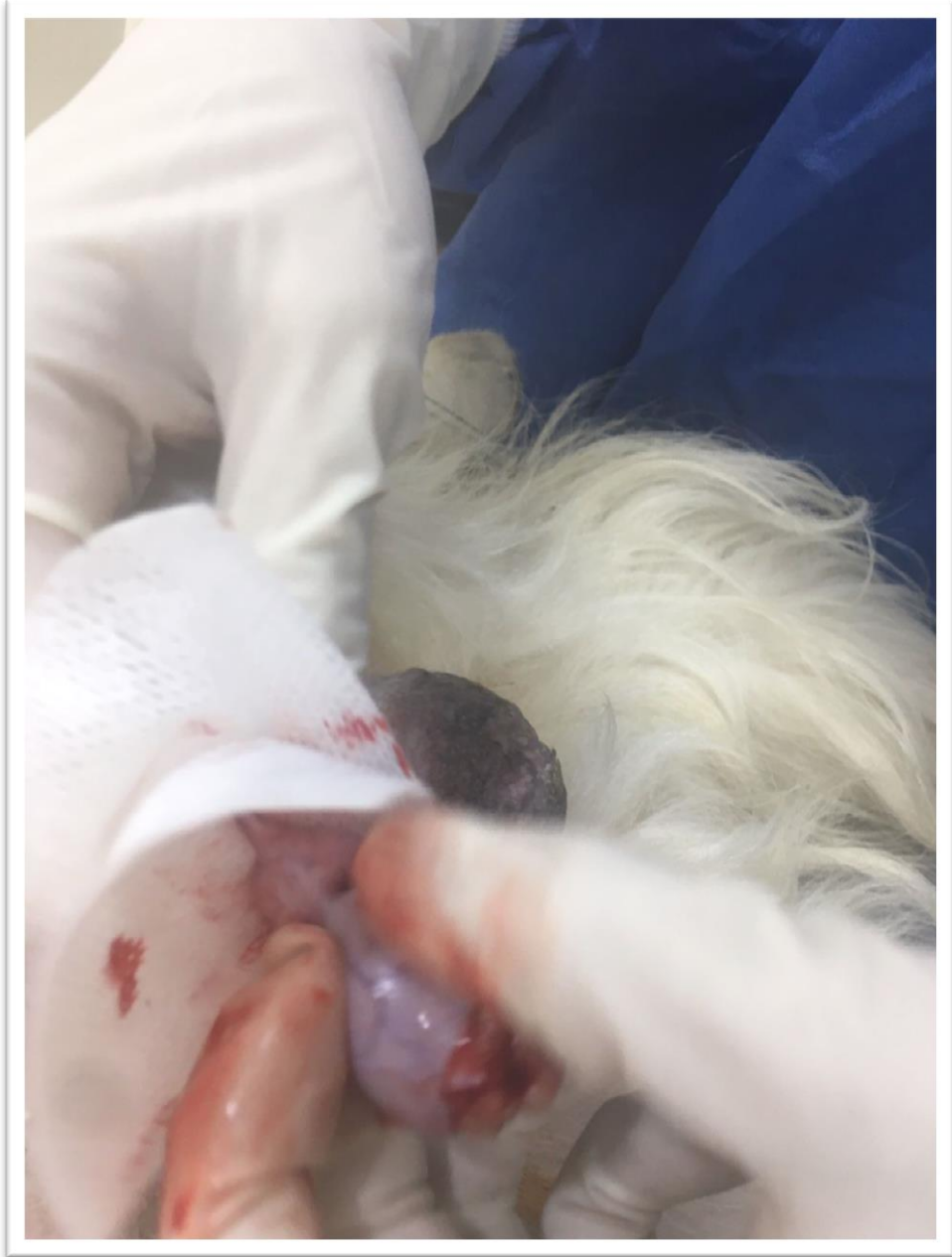

Se procedió de la misma forma en el otro testículo con respecto a la intervención de orquiectomía, Kaiser, fecha: 04/04/2023.

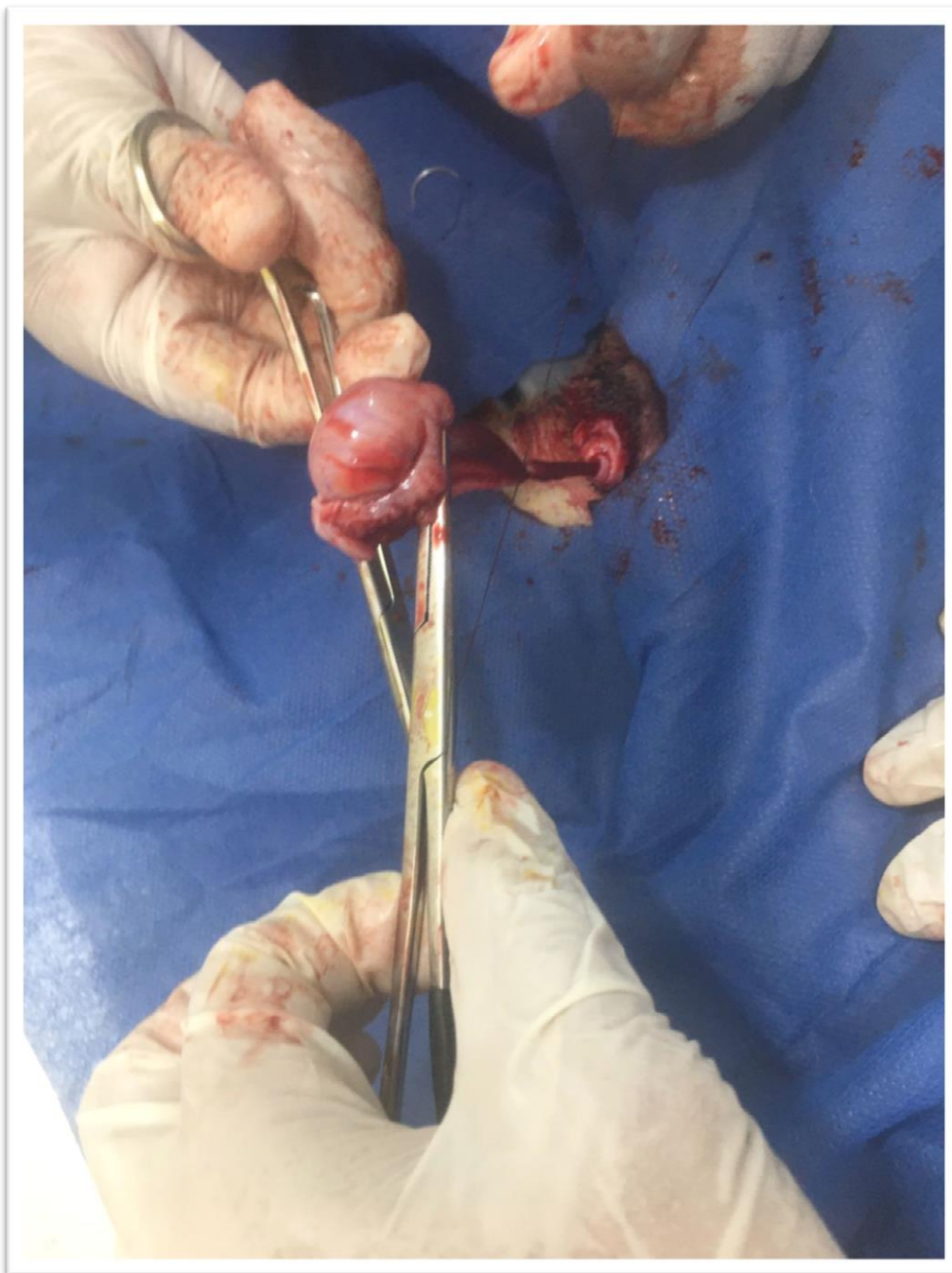




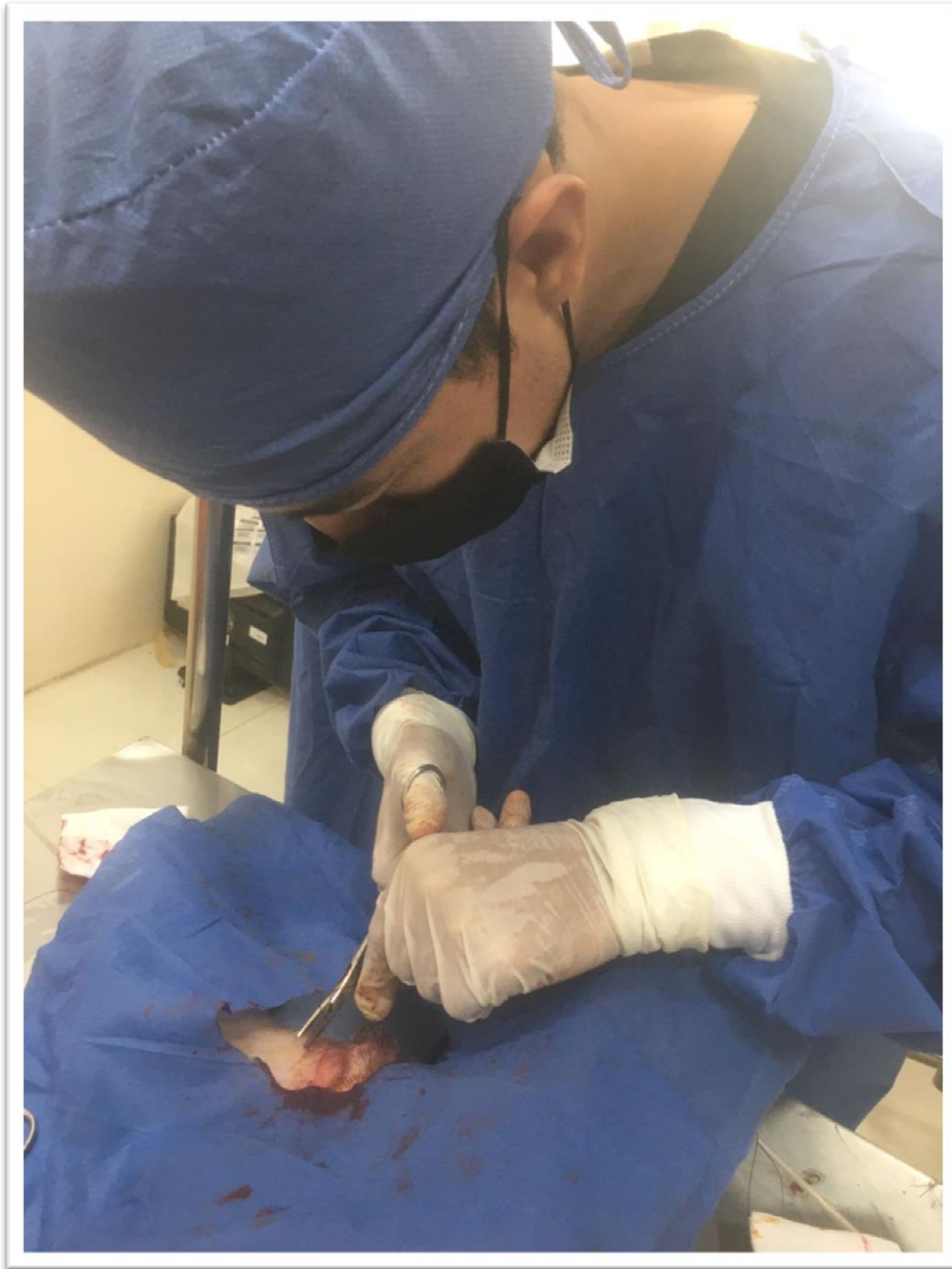
Finalmente se verificó que no haya hemorragia y se aplicó una sutura subcutánea,  
Kaiser, fecha: 04/04/2023.



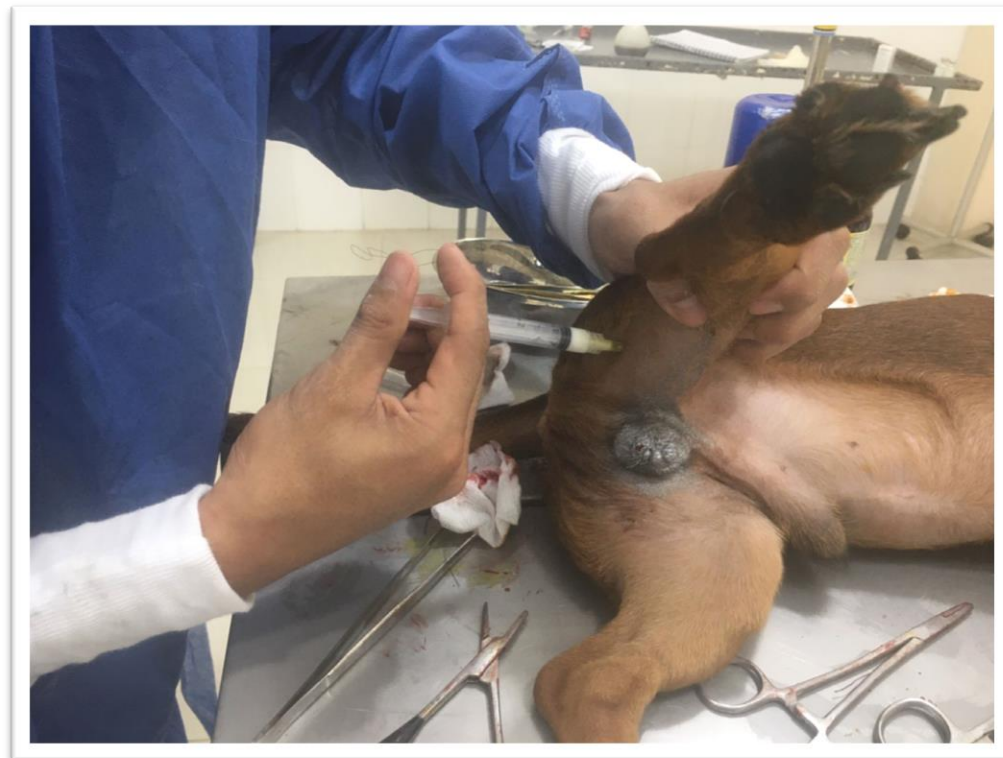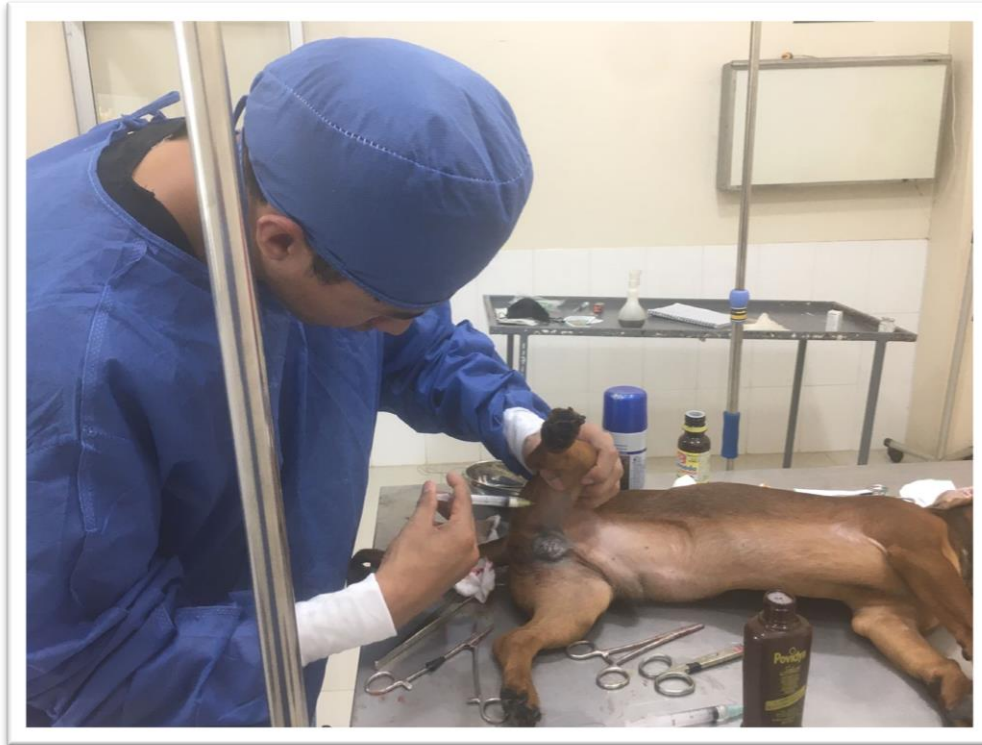Se cortó por encima de las pinzas y se observó que no exista sangrado, se retiró las pinzas y se procedió de la misma forma con el otro testículo. Kaiser, fecha: 04/04/2023.



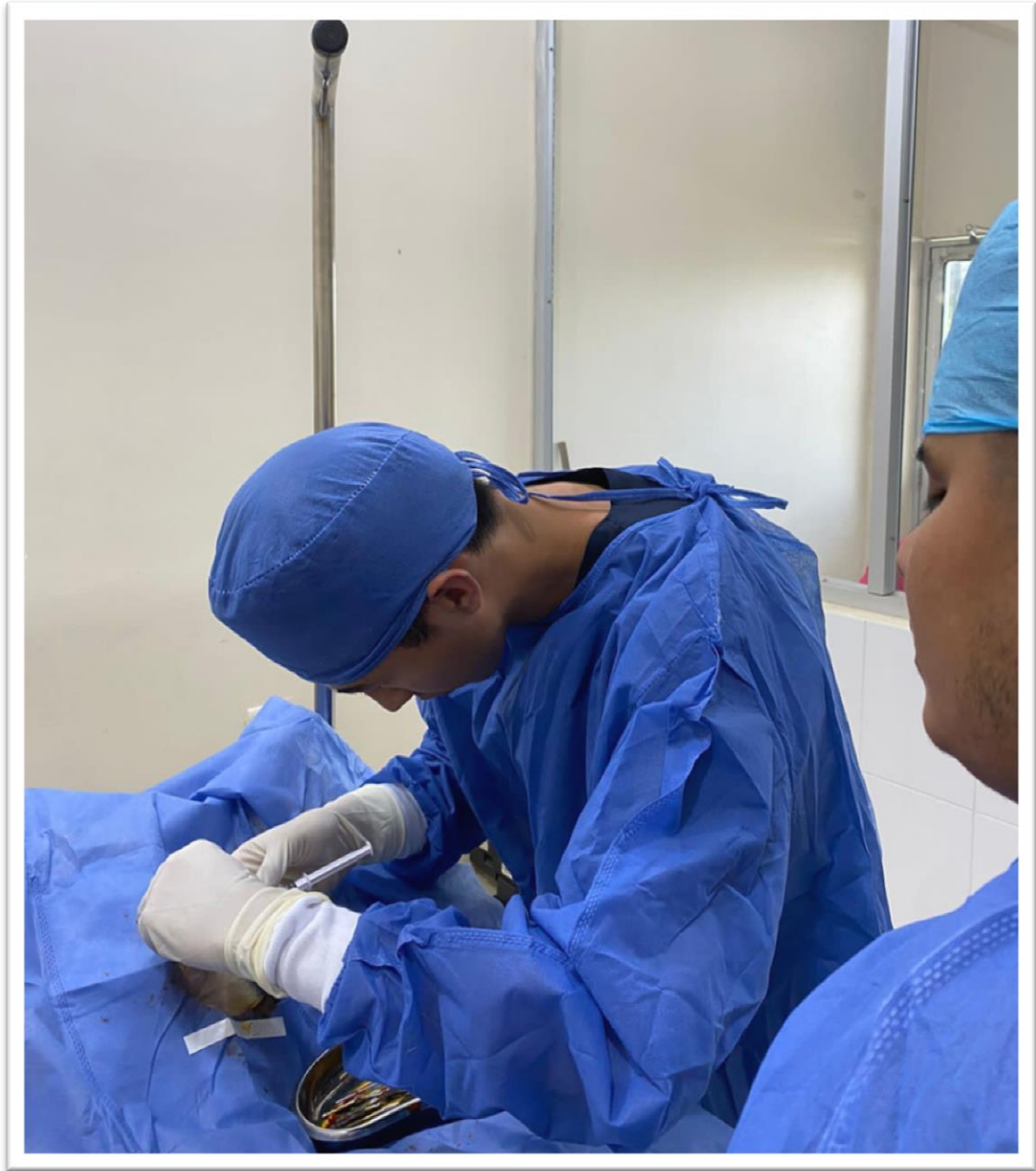Se procedió de la misma forma en el otro testículo con respecto a la intervención de orquiectomía, Kaiser, fecha: 04/04/2023.



Finalmente se verificó que no haya hemorragia y se aplicó una sutura subcutánea,  
Kaiser, fecha: 04/04/2023.



Introducción de antibiótico, Rambo, fecha: 06/04/2023.



Introducción de lidocaína en la zona donde se realizó la incisión

