



**UNIVERSIDAD TÉCNICA DE BABAHOYO**  
**FACULTAD DE CIENCIAS AGROPECUARIAS**  
**CARRERA DE MEDICINA VETERINARIA Y ZOOTECNIA**



**TRABAJO DE TITULACIÓN**

Componente práctico del Examen de grado de carácter Complexivo,  
presentado al H. Consejo Directivo de la Facultad, como requisito  
previo a la obtención del título de:

**MÉDICA VETERINARIA ZOOTECNISTA**

**TEMA:**

“Síndrome de dilatación vólvulo gástrico en perros”

**AUTORA:**

Brenda Elizabeth Burgos Alvarado

**TUTOR:**

Dr. Edison Vicente Ponce Cepeda, MSc.

Babahoyo - Los Ríos - Ecuador

2022

## RESUMEN

El Síndrome de Dilatación y Vólvulo Gástrico es una patología común en perros, pero especialmente en perros de razas grandes y gigantes, su etiología depende de muchos factores de riesgo los más conocidos están asociados con el tipo de cuerpo, complexión física y la edad del animal, existe mayor incidencia en pacientes con tórax profundo, sobrepeso, de mediana edad o de edad avanzada. Otros factores que pueden contribuir son: ingesta diaria excesiva de alimentos, una dieta con alto contenido de grasas y aceites, conducta de ansiedad alimentaria, laxitud del ligamento hepatogástrico y antecedentes de DVG en uno de los padres, ejercicios postprandial y estrés. Este síndrome se caracteriza por una acumulación anormal de gas y contenido en el estómago, distensión y rotación gástricas, lo que puede provocar shock y falla orgánica múltiple en el paciente, puede ser fatal y requiere un tratamiento médico y quirúrgico de urgencia y una vigilancia postoperatoria intensiva. El propósito de esta investigación bibliográfica es proporcionar una visión actualizada de la etiología, fisiopatología y tratamiento del vólvulo por dilatación gástrica (DVG).

**Palabras Claves:** Síndrome de Dilatación, Vólvulo Gástrico, gastropexia, perros, estomago, rotación.

## SUMMARY

Gastric Dilation and Volvulus Syndrome is a common pathology in dogs, but especially in dogs of large and giant breeds, its etiology depends on many risk factors the best known are associated with the type of body, physical complexion and age of the animal, there is a higher incidence in patients with deep chest, overweight, middle-aged or elderly. Other factors that may contribute are excessive daily food intake, a diet high in fats and oils, eating anxiety behavior, laxity of the hepatogastric ligament and a history of DVG in one of the parents, postprandial exercises, and stress. This syndrome is characterized by an abnormal accumulation of gas and contents in the stomach, gastric distension, and rotation, which can lead to shock and multiple organ failure in the patient, can be fatal and requires emergency medical and surgical treatment and intensive postoperative surveillance. The purpose of this literature research is to provide an up-to-date view of the etiology, pathophysiology, and treatment of gastric dilation (DVG) volvulus.

**Keywords:** Gastric Dilation and Volvulus Syndrome, gastropexy, dog, stomach, rotation

## CONTENIDO

i.	RESUMEN .....	II
ii.	SUMMARY .....	III
	CONTENIDO DE IMÁGENES.....	V
	INTRODUCCIÓN .....	1
	CAPITULO I.....	2
1	MARCO METODOLÓGICO.....	2
1.1	Definición del tema caso de estudio .....	2
1.2	Planteamiento del Problema.....	2
1.3	Justificación.....	3
1.4	Objetivos .....	3
1.5	Fundamentación teórica .....	4
1.5.1	Vólvulo gástrico .....	4
1.5.2	Etiología.....	4
1.5.3	Fisiopatología.....	5
1.5.4	Diagnostico .....	12
1.5.5	Tratamiento .....	15
1.6	Hipótesis .....	20
1.7	Metodología de la Investigación.....	21
2.1.	Desarrollo del caso.....	22
2.2.	Situaciones detectadas (hallazgo) .....	22
2.3.	Soluciones planteadas.....	22
2.4.	Conclusiones .....	23
2.5.	Recomendaciones .....	23
	Bibliografía.....	25
2	Bibliografía .....	25

## CONTENIDO DE IMÁGENES

Ilustración 1. Esquema de rotación sobre el eje longitudinal. ....	8
Ilustración 2 Radiografía lateral derecha de la cavidad abdominal craneal en un perro con DVG donde puede visualizarse una gran distensión gástrica y el signo de bicompartimentación, indicativo de vólvulo gástrico sobre el eje transversal .....	14
Ilustración 3 Radiografía lateral derecha (A) y dorsoventral (B) de la cavidad abdominal tras la descompresión, en un perro con DVG por rotación .....	15
Ilustración 4 se evidencia un color anormal de la pared gástrica, indicativo de isquemia y necrosis del estómago (Imagen cedida por Manuel Jiménez Peláez). ....	18
Ilustración 5 Secuencia de la maniobra intraoperatoria de la desrotación y recolocación del estómago en un perro con DVG: (Imágenes cedidas por Manuel Jiménez Peláez) .....	19
Ilustración 6 . Secuencia de realización intraoperatoria de la gastropexia incisional. (Imágenes cedidas por Manuel Jiménez) ..	20

# INTRODUCCIÓN

El síndrome de dilatación y vólvulo gástrico en perros es un proceso patológico en el que se produce el agrandamiento del estómago seguido de la rotación sobre su eje mesentérico, lo que produce síntomas fisiopatológicos que ponen en riesgo la vida del paciente, entre los cuales encontramos: aplastamiento de los vasos sanguíneos, alteraciones de la funcionalidad, perfusión y el bienestar de los órganos, sialorrea con ptialismo, vómitos improductivos y arcadas. Se trata de un síndrome que afecta especialmente a perros de razas grandes o gigantes sobre todo los que poseen tórax largo y profundo. (Rauserova, 2020)

Según Mooney E, Cameron R, & Hughes D, (2015) existe un elevado índice de mortalidad descrito en el síndrome de DVG de 10-33%

En un estudio reciente la tasa de mortalidad posoperatoria a nivel mundial de DVG fue del 10% entre los cuales; Los perros que les realizaron gastropexia tuvieron una mortalidad solo del 3% mientras que los perros que recibieron gastrectomía parcial con gastropexia tuvieron una tasa de mortalidad del 9% y los que recibieron gastrectomía parcial, esplenectomía y gastropexia tuvieron una tasa de mortalidad del 20% (Ellison, 2016)

Este es un síndrome multifactorial y se desconoce la causa exacta de la dilatación vólvulo gástrico, pero según (Ramirez, 2019) existen varios factores de riesgo relacionado con la etiología como vaciamiento gástrico retardado, niveles elevados de gastrina, obstrucción pilórica, aerofagia y congestión que conducen a distensión gástrica y extensión del vórtice gástrico.

El diagnóstico generalmente se basa en el historial médico, los síntomas y la exploración física. El síndrome de la dilatación vólvulo gástrico es una emergencia médica y no quirúrgica. El manejo médico de emergencia se enfoca en la estabilización hemodinámica del paciente y la descompresión gástrica con el objetivo de estabilizar al paciente antes de la cirugía. Se explica que, si el estómago no se descomprime después del inicio del tratamiento, los procedimientos quirúrgicos deben realizarse dentro de las 2-3 horas posteriores al inicio del tratamiento. (Carrillo, 2016)

# CAPITULO I

## MARCO METODOLÓGICO

### 1.1 Definición del tema caso de estudio

El presente proyecto de investigación bibliográfica describe el Síndrome de dilatación vólvulo gástrico en perros utilizando como medio de referencias distintas fuentes bibliográficas.

La dilatación vólvulo gástrico es un síndrome en el que se presenta una acumulación anormal de gas y contenido dentro del estómago seguido de una distensión gástrica severa y rotación del estómago dando como resultado shock y falla multiorgánica potencialmente fatal.

### 1.2 Planteamiento del Problema

Dilatación y Vólvulo Gástrico es un síndrome común en las salas de emergencia veterinaria que amenazan la vida del perro. La dilatación vólvulo gástrico aguda se describe en la literatura veterinaria en muchas ocasiones sin embargo su etiología es poco conocida, aunque se han descrito algunos factores de riesgo, pero no se ha demostrado su repercusión real en estos casos. (Cornell, 2012)

Este síndrome es potencialmente peligroso porque:

- Impide que la sangre regrese correctamente del abdomen al corazón.
- Pérdida de flujo sanguíneo a la mucosa gástrica.
- Laceración de la pared del estómago
- Crea presión sobre el diafragma lo impide que los pulmones se expandan correctamente y reduce su capacidad para mantener una respiración normal.

### **1.3 Justificación**

Este estudio fortalece los conocimientos teóricos y prácticos acerca de la Dilatación y vólvulo gástrico en perros para adquirir destreza en los diagnósticos de esta patología además de mejorar la participación en consulta general, consulta especializada y habilidades en el quirófano con respecto a estos casos clínicos.

Es preciso realizar una revisión bibliográfica acerca de este síndrome pues presenta una gran incidencia en perros de manera general y especialmente en razas grandes o gigantes siendo usual recibirlos en consulta, sin embargo, sus síntomas son muy inespecíficos lo que hace difícil su diagnóstico por lo que es importante realizar una investigación acerca del síndrome de dilatación y vólvulo gástrico.

### **1.4 Objetivos**

#### **Objetivo General**

- Analizar bibliografía general y actualizada del síndrome de Dilatación Vólvulo Gástrica. (DVG)

#### **Objetivos específicos**

- Describir la etiología y fisiopatología de la dilatación vólvulo gástrico en perros.
- Mencionar la técnica más utilizada para la corrección del vólvulo gástricos



## 1.5 Fundamentación teórica

### 1.5.1 Vólvulo gástrico

Síndrome de vólvulo gástrico dilatado, que se define como una acumulación anormal de gas en el estómago que puede complicarse con su rotación alrededor del eje mesentérico. Se asocia con daño a los sistemas cardiovascular, respiratorio, digestivo, nervioso central y riñones. Olivares, A. et al, (2016)

La causa de la dilatación es poco conocida, pero está relacionada con alteraciones funcionales o mecánicas en el esófago y/o el píloro que impiden el vaciamiento gástrico adecuado, lo que resulta en una acumulación de líquido y/o gas en el interior del estómago. (Vistín, 2015)

Se puede observar la torsión gástrica, en el sentido de las manecillas del reloj cuando el animal está en posición supina, mostrando las estructuras afectadas como el duodeno y el píloro, que se mueven hacia ventrolateral izquierdo en a la línea media, y ubicándose entre el esófago y el bazo desplazándose ventrolateral a la derecha con respecto a la línea media. La rotación es de 90-360 grados, pero la más común es de 220-270 grados. (Vistín, 2015)

### 1.5.2 Etiología

La etiología exacta es poco conocida, pero se cree que las siguientes causas podrían influir en su etiología:

- **Tamaño, edad y condición física:** Es más común en animales de pecho profundo, donde la relación anatómica entre el estómago y el esófago parece estar alterada, y el mecanismo de eructar parece estar comprometido. Las razas con mayor predisposición son el gran danés, el san bernardo y el weimarane
- **Tipo de dietas:** las comidas ricas en grasas, aceites y carbohidratos provocan la fermentación de bacterias y aumentan la acumulación de gases.

- **Grandes cantidades de comida o frecuencia de alimentación:** Los animales que consumen alimentos una vez al día y/o beben grandes cantidades de agua corren un mayor riesgo debido a su carga estomacal actual.
- **Motilidad gástrica reducida:** el vaciamiento gástrico se retrasa, lo que resulta en un aumento de la fermentación bacteriana y la acumulación de contenido y gas en el estómago.
- **Relajación del ligamento hepatogástrico:** Esto hace que el estómago adquiera más movilidad y le resta fijación.
- **Disminución de la liberación de gastrina y gastroparesis:** la gastrina es la principal hormona que controla la secreción de ácido gástrico, si se libera en cantidades bajas, los alimentos no se digieren a la velocidad adecuada produciendo un cuadro de gastroparesia.
- **Genética:** malformaciones a nivel esofágico y gástrico, antepasados con antecedentes de SDVG.
- **Otras causas como:** Aerofagia, Íleo paralitico, Obstrucción pilórica y/o esofágica, Traumas medulares y abdominales, Ansiedad, estrés y/o ejercicio postprandial, Cirugías previas (esplenectomía), Hernias hiatales. Valle, D, et al , (2020)

### 1.5.3 Fisiopatología

El sistema digestivo de un perro se divide en varias partes las cuales tienen varias funciones y estructuras, su finalidad es la preparación y procesamiento para posteriormente utilizarlos como fuente de energía y elementos básicos como nutrientes, electrolitos y agua ya que son necesarias para el correcto funcionamiento del metabolismo, sistema endocrino, inmunitario, circulatorio, sistema linfático, etc. (Tello Valencia, 2013)

El sistema digestivo se ocupa de cumplir 5 funciones fundamentales que son:

- Motilidad
- Secreción

- Digestión
- Absorción
- Almacenamiento

El aparato digestivo de los caninos está compuesto por cavidad oral que incluye la lengua con sus correspondientes papilas gustativas, dientes, mejillas; faringe, glándulas salivales, esófago, que es el órgano que conduce los alimentos que han sido captados, fragmentados, macerados y ensalivados que viene desde la faringe y se dirigen hacia el estómago, la comida continúa el proceso de digestión y utilización de los nutrientes; cuando está lista, pasa del estómago al intestino delgado, grueso y al recto.

El estómago se encuentra separado del esófago por un esfínter denominado cardias que está ubicado hacia dorsal y hacia el lado izquierdo. Por otro lado, el estómago está separado del duodeno por un esfínter llamado pilórico este se encuentra hacia ventral y hacia el lado derecho.

Para mayor entendimiento el estómago se encuentra dividido en 6 zonas zona del cardias, fundus, cuerpo, antro pilórico y zona pilórica. (Tello Valencia, 2013).

El intestino delgado está formado por el duodeno con papilas duodenales mayor y menor, que permiten la perfusión de la bilis y el jugo pancreático, este es un segmento fijo y corto, el yeyuno, que es el más largo, y el ilion. Luego tenemos el intestino grueso que está formado por el colon ascendente, transversal, descendente y el colon sigmoide y finalmente el recto que es un canal corto que se conecta con el ano.

Dicho sistema digestivo está controlado por un sistema intrínseco, que está formado por el sistema nervioso entérico (SNE) y hormonas como la gastrina, el péptido inhibidor gástrico (GIP), la colecistoquinina (CCC), la secretina y la motilina y un regulador extrínseco como lo es el nervio vago, las terminaciones nerviosas y la hormona aldosterona. (Bradley G, 2014)

La gastrina, que es una de las hormonas intestinales más importantes en estos casos, se libera en el estómago y el duodeno. Su función es estimular la secreción de ácido gástrico y el crecimiento del epitelio gástrico. Esta hormona

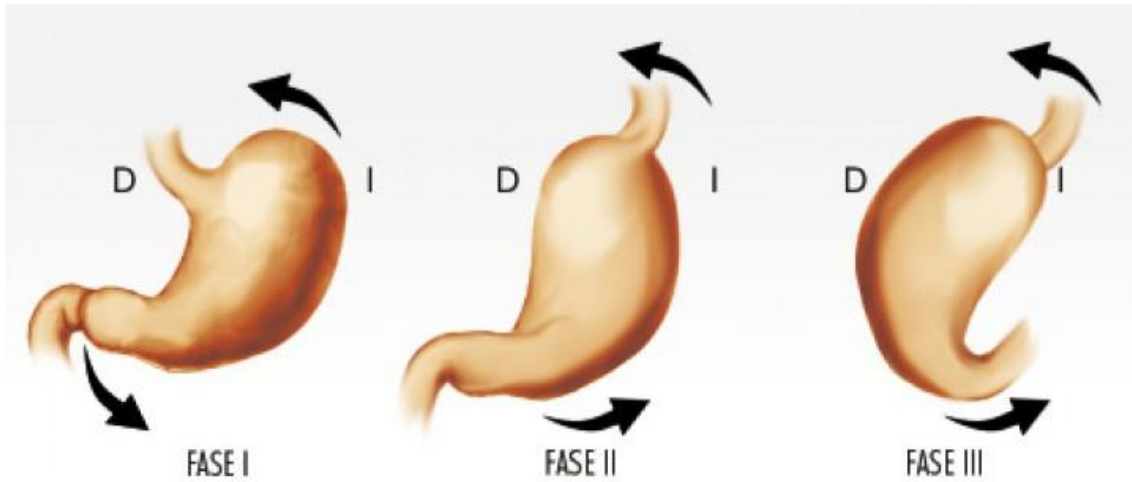
se libera en presencia de proteína y al bajar el pH. Por otro lado, es necesario tener en cuenta que la tasa de vaciamiento gástrico corresponde a la tasa de digestión y absorción en el intestino delgado, lo cual es un parámetro importante por la posible relación con Síndrome de Dilatación Vólvulo Gástrico, ya que la tasa de paso de los alimentos del estómago a los intestinos dependerá directamente del tiempo de digestión y absorción del intestino. (Bradley G, 2014)

Como sabemos, el SDVG involucra muchas estructuras diferentes, siendo la principal el estómago, del cual aún no se sabe exactamente qué proceso ocurre primero, si es la dilatación que da lugar a la rotación del estómago o la torsión que da lugar a la dilatación debido a la acumulación de gas. Sin embargo, se ha descrito que en la mayoría de los casos la dilatación ocurre antes que el vólvulo. Trindade, et al, (2020)

Lo que sucede es que el píloro y el duodeno sufren inicialmente un desplazamiento hacia el abdomen derecho y luego hacia craneal, por lo que pierde su ubicación habitual, el píloro y parte del duodeno se ubican en la dorsal izquierda del animal y da como resultado la retracción abdominal, y se puede apreciar una rotación de 220 - 270°, la rotación de 360° es rara pero posible. Carrillo, et al, (2016)

Si el grado de rotación es menor de 180°, se define como torsión gástrica, pero si es mayor, ya se denomina vólvulo. Trindade, et al, (2020)

El píloro se desplaza horizontal y dorsalmente del lado izquierdo (I y II) y el píloro se desplaza vertical y horizontalmente del lado derecho del paciente. Carrillo, et al, (2016)



*Ilustración 1. Esquema de rotación gástrica sobre el eje longitudinal.*

La causa de todos estos cambios es la oclusión de los esfínteres gástricos, al cerrarse los esfínteres la fermentación bacteriana produce un aumento en la producción de gas, lo que lleva a la distensión abdominal y, en última instancia, a la dilatación gástrica. La dilatación gástrica sin torsión es rara, pero cuando ocurre, puede conducir fácilmente a un vólvulo gástrico, ya que puede llegar a ser tan grave que provoque un bloqueo del esfínter cardial y, por lo tanto, no puede expulsar los gases y contenido del estómago espontáneamente mediante el vómito o eructo. Carrillo, et al, (2016)

### **1.5.3.1 Complicaciones en el sistema cardiovascular**

La inadecuada irrigación sanguínea ocasionada por el shock obstructivo, afectan a múltiples órganos como el riñón, el corazón, el páncreas, el estómago y el intestino delgado. Fossum, (2006)

Según Carrillo J. (2016) El aumento de la presión intraabdominal (como resultado de la dilatación gástrica) comprime la vena portal caudal y la vena cava caudal, lo que reduce el retorno venoso al corazón, el gasto cardíaco y la presión arterial, esto a su vez provoca isquemia miocárdica y disminuye la presión venosa central, el flujo de salida sistólico, la presión arterial media y la ventilación pulmonar por minuto. (Fossum, 2006).

Después de la compresión de la vena porta, se produce edema y congestión del aparato digestivo e hipovolemia. Debido al aumento de la presión portal, se compromete la microcirculación visceral y, por lo tanto, se reduce el suministro de oxígeno gastrointestinal. Debido a esto, el páncreas pasa por un proceso de hipoxia, en el que libera factores inhibidores miocárdicos, que intervienen en la isquemia y producción de radicales libres de oxígeno, lo que producirá isquemia miocárdica, aparición de arritmias, disminución de la contractilidad del corazón y, por tanto, la funcionalidad del corazón se ve comprometida. Carrillo J. (2016)

Por otro lado, para compensar la depleción de volumen, las glándulas suprarrenales secretan catecolaminas que provocan una intensa vasoconstricción y de esta manera se dirige el mayor flujo sanguíneo a los órganos esenciales (cerebro y riñones). La liberación de catecolaminas también aumentará la frecuencia cardíaca, lo que se asocia con una vasoconstricción intensa, lo que provoca una mayor demanda de oxígeno del miocardio, lo que resulta en una disminución del gasto cardíaco y la perfusión coronaria. Todo ello conduce a la aparición de isquemia submiocárdica, áreas de necrosis y arritmias. Carrillo J., et al (2016).

### **1.5.3.2 Alteraciones del sistema respiratorio**

La distensión abdominal interfiere con la ventilación adecuada y provoca un aumento de la presión parcial de CO<sub>2</sub> porque los pulmones no pueden expandirse lo suficiente, por lo que se produce un colapso completo del pulmón o en algunos lóbulos pulmonares, lo que contribuye a la disminución de la saturación arterial de oxígeno.

El sistema respiratorio es uno de los sistemas que más se ve vulnerado en este síndrome, porque es un proceso multifactorial que hace que el paciente respire violentamente y se esfuerce demás para compensar la falta de oxígeno debido a que se reduce el espacio para que los pulmones puedan distenderse adecuadamente lo que conlleva a producir hipercapnia e hipoxia. La vulnerabilidad del sistema respiratorio se puede ver más agravado si se produce

una neumonía por broncoaspiración debido a los vómitos frecuentes. Carrillo J., et al. (2016)

### **1.5.3.3 Alteraciones del sistema gastrointestinal**

Debido al aumento de la presión dentro del estómago, los capilares de la pared del estómago colapsan. La mucosa gástrica primero se vuelve isquémica y necrótica. Si aumenta la presión intragástrica, se altera la perfusión muscular y serosa, la pared del estómago pierde flujo sanguíneo y se vuelve necrótica.

Si la mucosa gastrointestinal presenta daño, se produce la transferencia de bacterias y endotoxinas del interior del estómago al sistema circulatorio lo que pondría al paciente en riesgo de sufrir un shock séptico. (Hernandez, 2010) todo esto conduce al daño de la membrana celular, activación el flujo de coagulación, la activación plaquetaria y el aumento de la permeabilidad vascular, siendo el riñón y el hígado los órganos más afectados. (Cornell, 2012)

El área más comúnmente afectada es la región del fundus, con necrosis que progresa desde esta área hacia el cuerpo del estómago. La obstrucción de las arterias y venas gástricas provoca edema y hemorragia en la pared, lo que a largo plazo puede provocar perforación gástrica y desarrollo de peritonitis.

El riesgo de estos cambios dependerá del grado de dilatación y rotación del estómago, así como del tiempo que dure. Carrillo., et al. (2016)

Debido a la relación entre el estómago y el bazo, es frecuente la ocurrencia simultánea de torsión de los dos órganos, lo que lleva a la lesión de los vasos esplénicos, o incluso a la ruptura de los vasos cortos del estómago, produciendo hemorragia en la cavidad abdominal y obligando a realizar una esplenectomía.

### **1.5.3.4 Alteraciones del sistema renal**

La lesión renal a menudo se debe a la disminución de la perfusión periférica, lo que conduce a una disminución de la tasa de filtración glomerular,

presentándose inicialmente como oliguria prerrenal y finalmente como anuria. (Cornell, 2012)

#### **1.5.3.5 Alteraciones del sistema circulatorio**

La microvasculatura que irriga al estómago se ve afectada y especialmente las células endoteliales que recubren los vasos microscópicos: arteriolas, capilares, especialmente vénulas, debido a la isquemia y reperfusión provoca importantes cambios bioquímicos y moleculares en la pared vascular que pueden llegar a ser tan intensos como para producir alteraciones en órganos distantes, y da lugar a dos síndromes: síndrome de respuesta inflamatoria sistémica (SIRS) o síndrome de disfunción orgánica múltiple (MODS) En las células parenquimatosas y endoteliales, el daño puede llegar a ser tan grave que provoca la muerte celular. M. Gazcón, et al., (2003)

Si el sistema inmunitario local que controla la traslocación bacteriana se ve afectado, al momento en que se restablece la circulación, se liberan toxinas en la circulación que causan daño a las membranas celulares, activación de la coagulación, y activación de las plaquetas, aumento de la permeabilidad vascular, daño hepático, renal y fiebre. (Hernandez, 2010)

#### **1.5.3.6 Alteraciones metabólicas**

Se observan las siguientes alteraciones mixtas del equilibrio ácido-base: lactato elevado debido al incremento del metabolismo en ausencia de oxígeno, liberación de endotoxinas, alcalosis metabólica, acidosis metabólica hipoclorémica y/o acidosis respiratoria. Debido a la aparición de interferencias opuestas, el pH puede volverse normal. También se observan trastornos electrolíticos como hipopotasemia (por diversos mecanismos), lesión renal y hepática por hipoperfusión y establecimiento de coagulación intravascular diseminada. J. Carrillo, et al., (2016). Finalmente ocurre la muerte del paciente.



#### 1.5.4 Diagnóstico

El diagnóstico generalmente se basa en la historia clínica, los síntomas y el examen físico. Los pacientes por lo general se presentan con vómitos improductivos, náuseas, sialorrea y distensión severa. En otras ocasiones, está postrado y en un estado mental aturdido. J. Carrillo, et al., (2016)

Los pacientes con esta afección acuden a la clínica con vómitos improductivos, náuseas, sialorrea, distensión y dolor abdominales intenso. Los perros pueden presentar timpanismo en la zona craneal del abdomen y suelen estar muy inquietos. A medida que avanza la distensión, el pronóstico empeora y, además de la taquipnea, el paciente puede parecer más letárgico y débil. Pulsos periféricos débiles, mucosas muy finas, tiempos de llenado capilar prolongados, taquicardia y taquipnea. Algunos perros no tienen dolor abdominal a la palpación (Bell, 2014)

El pronóstico es peor si los pacientes no son tratados con prontitud. Por lo tanto, los médicos deben considerar todos los síntomas como indicadores de la supervivencia del paciente. Los perros que están despiertos y alertas suelen tener más probabilidades de sanar, mientras que los perros deprimidos no suelen recuperarse. Los estudios muestran que los perros tienen un 4,4 % más de probabilidades de morir cuando no son capaces de levantarse por sus propios medios que los animales que llegan caminando al consultorio. Los perros que llegan en coma tienen un 33% más de probabilidades de morir. G. Mackenzie, et al., (2010)

Los signos físicos son muy variables y consistentes con otras condiciones médicas o, al mismo tiempo, pueden ser leves e imperceptibles de modo que el animal se muestra despierto y ambulatorio, o en ocasiones el animal puede llegar moribundo. Los síntomas se hacen evidentes cuando el animal acaba de comer ya que el abdomen se inflama en la porción craneal y presenta dolor con distensión abdominal, náuseas sin vómitos, salivación y jadeo. Allen P, (2014)

A medida que avanza la enfermedad, se puede observar que la membrana mucosa se pone hipotérmica y el pulso femoral se debilita. En estos casos el perro se puede observar hipotensión, bradicárdico, con mucosas pálidas y

extremidades frías. En algunos casos, se ha informado que el estómago puede distorsionarse espontáneamente, por lo tanto, estos perros no muestran signos del tipo de shock de esta afección. J. Carrillo, et al., (2016)

En el examen físico, los hallazgos más comunes son distensión abdominal dolorosa y esplenomegalia por congestión venosa. Como proceso crónico con distensión gástrica intermitente y vólvulo parcial, puede manifestarse como pérdida de peso crónica, malestar abdominal intermitente, distensión abdominal, náuseas y vómitos improductivos. Paris JK, et al. (2011)

#### **1.5.4.1 Pruebas diagnósticas**

Los hallazgos de laboratorio en pacientes con Síndrome de Dilatación Vólvulo Gástrico son inespecíficos y pueden variar, dependiendo de la gravedad del proceso:

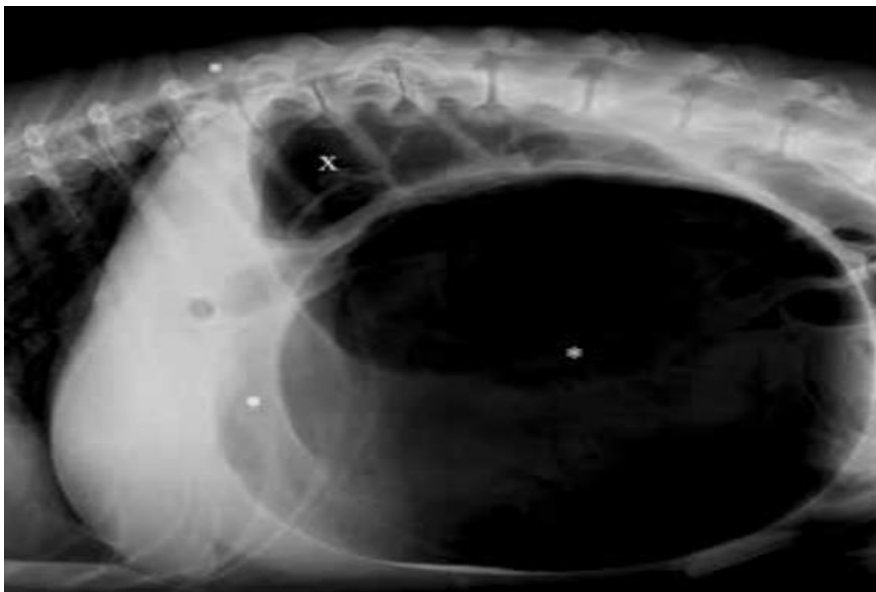- Un hemograma completo puede revelar una leucograma en situación de estrés, trombocitopenia y una alta concentración de células sanguíneas.
- La bioquímica a menudo muestra hipopotasemia, uremia, elevación de alanina transaminasa (ALT) y bilirrubina total debido a lesión hepatocelular secundaria a hipoxia y colestasis. Un aumento de los valores de urea y creatinina suele ser resultado de la hipotensión.
- La gasometría suele indicar un incremento o decrecimiento del pH.
- Los cambios más comunes en el tiempo de coagulación son: incremento o decrecimiento del tiempo de protrombina (PT), tiempo de tromboplastina parcial (PTT) y tiempo de activación del complemento.

(Cornell, 2012)

El marcador de necrosis gástrica más importante es la concentración de lactato esto marca un punto importante al momento de decidir qué medidas tomar en el momento de la resucitación en caso de que se presente la medida para aumentar las posibilidades de supervivencia. En pacientes con DVG cuyos niveles de lactato son inferiores a 6 mmol/L, la tasa de supervivencia es del 99 %; cuando existe una concentración superior a 6 mmol/L indica la existencia de

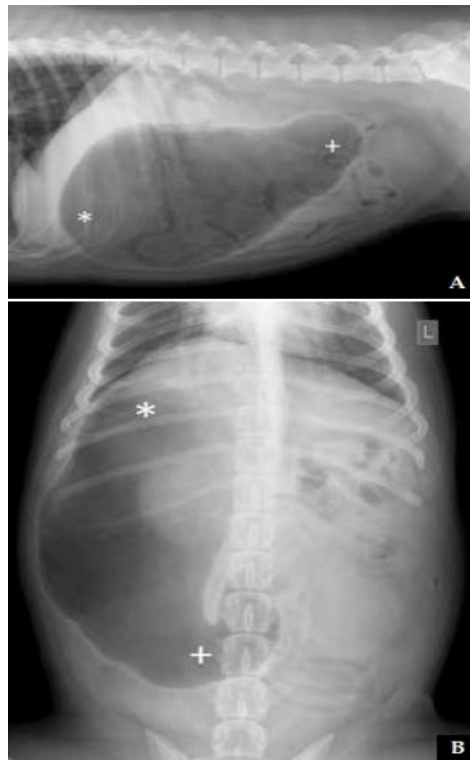
necrosis gástrica, si la concentración se halla entre 6 y 9 mmol/L la tasa de supervivencia del paciente es del 90%; cuando existen concentraciones superiores a 9 mmol/L, esta tasa desciende a 54%, según estudios recientes. Zacher LA., et al., (2010)

Las radiografías son útiles para corroborar y diferenciar la dilatación gástrica de la DVG. Antes de realizar la radiografía se debe descomprimir el abdomen con un trocar o una gastroscopia. La radiografía debe tomarse en decúbito lateral derecho. Cuando se produce torsión por rotación del estómago sobre su eje transversal, se observa una imagen bicompartimental por la acumulación de aire en el píloro y fundus. (Cornell, 2012)



*Ilustración 2 radiografía lateral de la cavidad abdominal por la porción craneal derecha en un perro con DVG muestra distensión significativa del estómago y signos de diferenciación con dos compartimientos, que revelan vólvulo gástrico en el eje transversal.*

A medida que el DVG gira alrededor de su eje longitudinal, el estómago se mueve caudalmente, dejando al fundus en el lado derecho. Carrillo J., et al., (2015)



*Ilustración 3 Radiografía lateral derecha (A) y dorsoventral (B) de la cavidad abdominal luego de realizar la descompresión, en un perro con DVG*

### 1.5.5 Tratamiento

El manejo médico de emergencia se enfoca en la estabilización hemodinámica y descompresión gástrica del paciente con el objetivo de poner al paciente fuera de riesgo previo a la cirugía.

El vólvulo y la dilatación gástrica persistente ponen en peligro la viabilidad de la pared gástrica y debe resolverse quirúrgicamente en las 2-3 horas siguientes al inicio del tratamiento médico, aunque no se logre descomprimir el estómago porque existen muy pocas ocasiones en las que se corrige el vólvulo únicamente con la descompresión gástrica y aunque así lo haga existe la posibilidad de una recidiva. J. Carrillo, et al., (2016)

### **1.5.5.1 Terapia de fluidos**

La fluidoterapia de alta velocidad debe iniciarse inmediatamente colocando al menos dos catéteres de gran calibre en la vena yugular o vena cefálica. El tratamiento se inicia con un bolo de cristaloides (90 ml/kg) infundiendo una cuarta parte de la dosis total y reevaluando al paciente según sea necesario para completar el bolo. La administración de cristaloides isotónicos en bolos de choque puede combinarse con coloides (10-20 ml/kg) para mantener la presión oncótica intravascular, en cuyo caso se utilizan cantidades menores de cristaloides (10-40 ml/kg), también se puede combinar con fluidos hipertónicos en dosis de (5 ml/kg). Si la administración de la terapia de fluidos es efectiva se evidenciará en una disminución de la frecuencia cardíaca y respiratoria, pulso femoral más fuerte y aumento de la presión arterial sistólica. Carrillo, et al. (2016).

Si la respuesta a la fluidoterapia no es favorable, se pueden utilizar inotrópicos positivos como dobutamina (5-15  $\mu\text{g}/\text{kg}/\text{min}$ ) y dopamina (3-10  $\mu\text{g}/\text{min}$ ) en infusión continua por vía intravenosa para mejorar la contractilidad y el gasto cardíaco, en estos casos la dopamina es el fármaco más útil, porque en dosis bajas mejora el flujo sanguíneo al bazo y la mucosa gastrointestinal. (Carrillo, et al., 2016).

En última instancia, si no hay respuesta a este tratamiento, se pueden administrar vasoconstrictores para corregir el desequilibrio cardiovascular por infusión intravenosa continua, del tipo epinefrina (0,05  $\mu\text{g}/\text{Kg}/\text{min}$ ; IV en infusión continua) o norepinefrina (0,1–2  $\mu\text{g}/\text{Kg}/\text{min}$ ; IV en infusión continua). (D. Silverstein & Santoro Beer KA, 2015)

### **1.5.5.2 Manejo del dolor en el paciente con DVG**

Es imprescindible la administración de analgesia multimodal y antibioterapia de amplio espectro previo a la operación (cefazolina 22 mg/kg o amoxicilina-clavulánico 20 mg/kg, vía intravenosa). (Carrillo, et al. 2016)

### **1.5.5.3 Descompresión percutánea o gastrocentesis**

Se debe insertar una aguja de gran calibre (al menos 14 G) a través de la piel y la pared abdominal hasta el estómago y se debe identificar el área que presenta mayor timpanismo mediante la percusión del abdomen. Si el sonido no es claro o la palpación es firme, es posible que el bazo pueda estar encajado entre el estómago y la pared abdominal. Una vez que se identifica el área que recibirá la descompresión, se afeita inmediatamente y el área se prepara asépticamente. Se pueden colocar hasta 3 agujas de gran diámetro y el olor característico hace que las salidas de gas se noten de inmediato. (Carrillo, et al. 2016)

### **1.5.5.4 Sonda orogástrica**

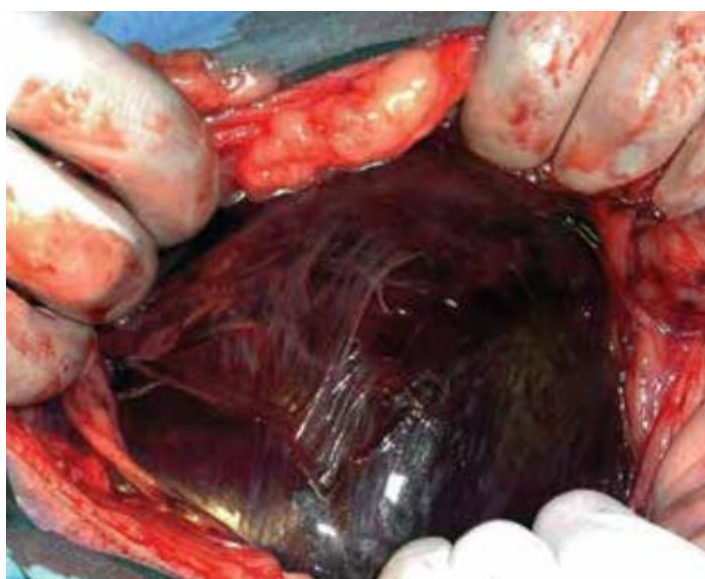Se utilizará un material blando de gran calibre con diámetro de más o menos 1,5 cm, con varias fenestraciones en el extremo distal, las cuales deben ser romas. Antes de sondear, se medirá la longitud de la sonda tomando como referencia la medida que hay entre la última costilla y la punta de la nariz. Debe evitarse la anestesia del paciente porque suelen estar en estado de shock y hemodinámicamente inestable. Si es necesario, se puede utilizar una combinación de fentanilo (1-2 µg/ Kg; IV) y diazepam (0,1-0,2 mg/Kg; IV).

Se introduce la sonda a través de la boca y se protege el extremo que queda en la boca para que el paciente no pueda morderlo. Al avanzar el tubo hasta el nivel del cardias, a menudo se siente cierta resistencia, de lo contrario, esto puede indicar una ruptura de la pared del estómago. (Cornell, 2012)

Después de insertar el tubo, se vacía la mayor parte posible del estómago. Si este contenido es hemorrágico o contiene parches de mucosa oscura, esto puede indicar la presencia de isquemia y necrosis en la pared gástrica. Luego es necesario lavar con agua tibia (5-10 ml/kg), una vez que el estómago esté lo más vacío posible se debe finalizar el tratamiento. Si no es posible restablecer el líquido ingerido, esto puede ser un signo de perforación del estómago, por lo que se sugiere una radiografía abdominal y una centesis abdominal.

### 1.5.5.5 Tratamiento quirúrgico

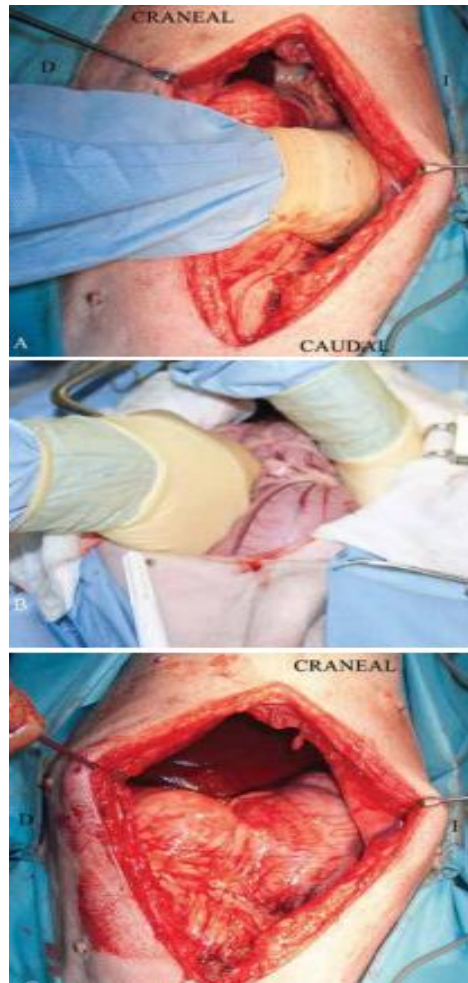
Esta intervención quirúrgica no se debe realizar con un paciente hemodinámicamente deprimido, incluso si la descompresión gástrica se ha realizado con éxito, se debe evaluar la viabilidad del estómago y del bazo, retirar cualquier tejido desvitalizado y no viable que esté presente y crear una fijación permanente, el médico cirujano, debe pasar a través del esfínter esofágico para completar el vaciado gástrico. Se debe evitar la gastrectomía siempre que sea posible a menos que sea absolutamente necesario debido a la presencia de contenido cuerpos extraños grandes en el estómago. (Cornell, 2012)



*Ilustración 4 La coloración anormal de la pared gástrica es evidente, lo que indica isquemia gástrica y necrosis. (Imagen por Manuel Jiménez Peláez).*

Se debe localizar la porción antro pilórica que por causa de la torsión se encontrará ubicada en la parte craneal izquierda del abdomen, y se tira suavemente de forma manual (con la mano derecha) hacia el lado derecho del animal, mientras se presiona el cuerpo del estómago con la mano izquierda y se lo dirige al lado dorsal, colocándolo finalmente en su estado fisiológico normal.

Para comprobar que la maniobra se ha realizado correctamente, el esófago debe estar blando, liso y regular. (Cornell, 2012)



*Ilustración 5 Secuencia de anatomía gástrica durante la cirugía y reposicionamiento en perros con EVG: (Imágenes por Manuel Jiménez Peláez)*

En alrededor del 10% de los casos, se produce la desvitalización de la pared del estómago y se requiere una gastrectomía parcial. El área más afectada es la curvatura mayor del estómago debido a la frecuente ruptura de la microcirculación esplénica y la dilatación severa del estómago, lo que contribuye a la necrosis de esta área. (Cornell, 2012)

La viabilidad de la pared del estómago se evalúa según criterios subjetivos. Los signos de isquemia y necrosis observados en la pared del estómago incluyen una disminución del grosor, el color (púrpura-negro a verde claro), ausencia de sangrado en el sitio de la incisión y peristaltismo reducido o ausente. (Cornell, 2012)



### 1.5.5.6 Gastropexia incisional

Se realiza una unión permanente entre las paredes gástrica y abdominal la cual debe ser caudal a la última costilla (para evitar penetrar en la caja torácica) y siempre respetar la posición fisiológica del estómago para limitar los efectos adversos de la gastropexia. Se debe realizar una miotomía en la pared abdominal retro costal derecha y en la capa serosa en la pared del antro pilórico en un punto central entre la curvatura mayor y menor del estómago, de aproximadamente 4-5 cm de largo, se acerca el estómago por la zona del antro pilórico y se hace una incisión de aproximadamente 2-3 cm las cuales se unen con una sutura monofilamento del 2/0 o 0. (Cornell, 2012)

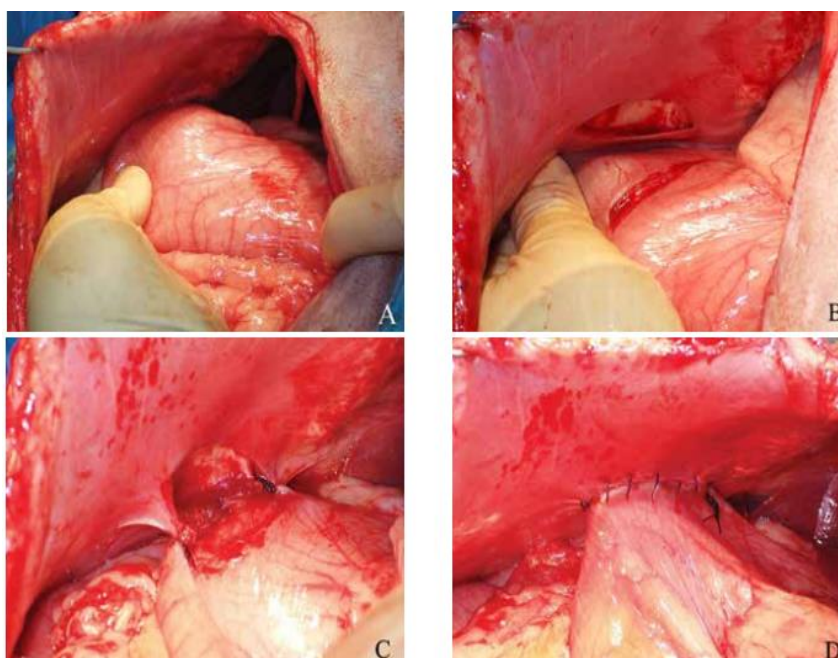


Ilustración 6 . Secuencia de realización de la cirugía gastropexia utilizando la técnica incisional. (Imágenes cedidas por Manuel Jiménez)

## 1.6 Hipótesis

Ho= No es fundamental realizar una revisión bibliográfica general y actualizada acerca del síndrome de Dilatación Vólvulo Gástrica.

Ha= Al realizar una revisión bibliografía general y actualizada del síndrome de Dilatación Vólvulo Gástrica se refuerzas los conocimientos teórico-

prácticos con respecto a esta patología y se adquiere destrezas en los diagnósticos de esta patología.

### **1.7 Metodología de la Investigación**

La presente investigación se realizará por el método inductivo-deductivo, documental bibliográfico, donde la información obtenida será en base a artículos científicos, tesis, artículos, revistas, investigaciones, bibliografías de Google académico, y entre otros espacios de consulta bibliográfica.

## **CAPÍTULO II**

### **RESULTADO INVESTIGACIÓN**

#### **2.1. Desarrollo del caso**

El presente documento se basa en una investigación bibliográfica en el que se describe la etiología, fisiopatología y técnicas quirúrgicas del Síndrome de Dilatación Vólvulo Gástrica.

. El síndrome de torsión gástrica dilatada (SDVG) es un complejo de condiciones médicas concomitantes que pueden ser fatales para los animales que las padecen. Benjumea, (2022). Este síndrome presenta una gran incidencia en perros de raza grandes y gigantes por lo que existe mucho interés por estudiar esta patología pues cuenta con síntomas muy inespecíficos que la convierten en una enfermedad difícil de diagnosticar

#### **2.2. Situaciones detectadas (hallazgo)**

Es importante realizar una gastropexia cuando se presenta el síndrome de dilatación y vólvulo gástrico pues la tasa de recurrencia de la torsión gástrica es del 80 % con la desrotación sin gastropexia, pero la tasa de recurrencia después de la gastropexia puede ser inferior al 7% independientemente de la técnica utilizada. (Jimenez & Sandra Gil , 2018)

#### **2.3. Soluciones planteadas**

Hoy en día, la tasa de supervivencia de los perros con síndrome de torsión gástrica es de 73 a 90%. Todo esto es gracias al procedimiento de gastropexia y al correcto cuidado postoperatorio (Jimenez & Sandra Gil , 2018).

## **2.4. Conclusiones**

DVG es un síndrome común en las salas de emergencia veterinaria que puede poner en peligro la vida de los perros. Su diagnóstico precoz y tratamiento médico-quirúrgico a tiempo aumentan la supervivencia y reducen las complicaciones ya que la presencia de signos clínicos por más de 6 horas podría ser fatal, la realización de gastrectomía y/o esplenectomía, aumento de la incidencia de hipotensión, necrosis gástrica, arritmias, peritonitis, Coagulación Intravascular Diseminada, niveles elevados de lactato postoperatorio y el desarrollo de sepsis aumentan el riesgo de muerte en estos pacientes. Sin embargo, gracias a los avances en la medicina de emergencia, los perros con síndrome de Dilatación Vólvulo Gástrica ahora tienen una tasa de supervivencia del 73 al 90%.

Aunque el tratamiento médico no es tan efectivo como el tratamiento quirúrgico, hay que tener en cuenta que el tratamiento quirúrgico a menudo se retrasa debido a un diagnóstico tardío, tratamiento inadecuado o falta de fondos por parte de los propietarios para realizar la cirugía, por lo que se ve incrementada la tasa de mortalidad de los pacientes con dilatación vólvulo gástrica

La torsión por dilatación gástrica es un síndrome de emergencia que requiere un tratamiento rápido y preciso, y en muchos casos no hay tiempo para realizar radiografías y mucho menos análisis de sangre, lo que obliga a los veterinarios a confiar en los signos clínicos.

## **2.5. Recomendaciones**

Se alienta a los dueños de perros con alto riesgo de desarrollar el síndrome de DVG a conocer las medidas de manejo importantes, tales como evitar que el perro tenga conductas de ansiedad alimentaria (colocándole comederos entrenadores, separándolo del resto de perros con los que convive, dividiendo su alimentación en 2 comidas diarias), evitar que ingiera cantidades excesivas de alimento, o incluso existe la opción de realizar una gastropexia

profiláctica en animales jóvenes, siempre y cuando se informe al propietario que este método reduce la ocurrencia de torsión gástrica, pero no previene las manifestaciones gástricas como dilatación del estómago.

Se recomienda también mejor la alimentación de los perros con riesgo de padecer este síndrome eliminando piensos secos que contengan aceites (p. ej., aceite de girasol, grasa animal) entre los cuatro primeros ingredientes de su etiqueta predisponen a un alto riesgo de DVG.

## Bibliografía

- Allen P, & P. (2014). Gastropexy for Prevention of Gastric Dilatation-Volvulus in Dogs: History and Techniques. *Topics in Companion Animal Medicine.*, 77–80.
- Bell, J. (2014). Inherited and predisposing factors in the development of gastric dilatation volvulus in dogs. *Top Companion Anim Med.*, 60-63.
- Benjumea, L. C. ((2022). ). *Síndrome de Dilatación-Vólvulo Gástrico. Reporte de caso clínico en Pastor Collie.* Madrid .
- Bradley G, K. (2014). Cunningham, Fisiología Veterinaria. ELSEVIER.
- Carrillo J., Escobar M, Soler M, & Agut A. (2015). ¿Cuál es tu diagnóstico? *Clin Vet Peq Anim*, 35: 123-125.
- Carrillo, J. (2016). Síndrome de dilatación-vólvulo gástrico (DVG). *Clínica veterinaria de pequeños animales* , 163-177.
- Carrillo, J., Escobar, M., Martínez, M., & Gil Chinchilla. (2016). *Síndrome de dilatación-vólvulo gástrico (DVG).*
- Cornell, K. (2012). Gastric dilatation and volvulus. En Tobias KM, Johnston SA. En *Veterinary Surgery Small Animal. Vol. 2.* (págs. 1508-1510). St. Louis, Missouri: Elsevier Saunders.
- D. Silverstein , & Santoro Beer KA. (2015). Controversies regarding choice of vasopressor therapy for management of septic shock in animals. *Vet Emerg Crit Care*, 25: 48–54.
- Ellison, G. W. (2016). Complicaciones de cirugías gastrointestinales en animales de. *Veterinary Clinics: Small Animal Practice*, 915-934.
- Fossum, T. (2006). *Cirugía en pequeños animales (Vol. 2).* Buenos Aires: Intermédica S.A.I.
- G. Mackenzie, BM, KS, DW, & SE. (2010). A retrospective study of factors influencing survival following surgery for gastric dilatation-volvulus syndrome in 306 dogs. *American Animal Hospital Association.*, 2-5.

- Hernandez, C. A. (2010). Emergencias gastrointestinales en perros y gatos. *Revista CES Medicina Veterinaria y Zootecnia*, 74-78. Obtenido de Revista CES Medicina Veterinaria y Zootecnia.
- Jimenez, M., & Sandra Gil . (14 de agosto de 2018). *Portal Veterinaria* . Obtenido de [https://www.portalveterinaria.com/animales-de-compania/articulos/26790/sindrome-de-dilatacion-torsion-gastrica.html#:~:text=%2D24%20h\).](https://www.portalveterinaria.com/animales-de-compania/articulos/26790/sindrome-de-dilatacion-torsion-gastrica.html#:~:text=%2D24%20h).-)- ,Pron%C3%B3stico,%2D90%20%25%20de%20los%20casos.
- M. Gazcón , & V. S. (2003). Fisiopatología del daño por isquemia reperfusión en el síndrome de la dilatación - torsión gástrica. En *Clínica veterinaria de pequeños animales* (págs. 89-96. ).
- Mooney E, Cameron R, & Hughes D. (2015). Plasma lactate concentration as a prognostic biomarker in dogs with gastric dilation and volvulus. *Top Companion Anim Med*, 29: 71-76.
- OLIVARES MUÑOZ, A., del Ángel Caraza, J., BARBOSA MIRELES, M., & QUIJANO HERNANDEZ, I. (01 de 05 de 2016). *vanguardia veterinaria* . Obtenido de El manejo oportuno del paciente con vólvulo gástrico: <http://www.vanguardiaveterinaria.com.mx/#!blank-24/mkhiz>
- Paris JK, Yool DA, & Reed N. (2011). Chronic gastric instability and presumed incomplete volvulus in dogs. *J Small Anim Pract*, 52: 651-655.
- Ramirez, F. (2019). *Manual de veterinaria (Vol. 1)*. Grupo Latino Editores S.A.
- Rauserova, L. (20 de junio de 2020). *Acid-base, electrolyte and lactate abnormalities as well as gastric necrosis n survival in dogs with gastric dilation-volvulu syndrome. A retrospective study in 75 dogs*. Obtenido de science direct: <https://www.sciencedirect.com/science/article/abs/pii/S1938973620300052>
- Tello Valencia, G. A. (2013). *Diseño de un Atlas interactivo de la Anatomía del Sistema Digestivo del Perro para ser Aplicado como Herramienta Tecnológica en la cátedra de Anatomía*.
- Trindade, T., Cozza, T., Wilhelm, M., Lima, P., & Ramos, V. (2020). *Abordagem cirúrgica da síndrome da dilatação volvo gástrica em um cão: Relato do caso*. . Brazilia .

- Valle, D., & A. Dias, . (2020). *Dilatação vólculo gástrica em cão de pequeno porte: Relato de caso*. Brazil .
- Vistín, D. C. (2015). *GASTROPEXIA COMO MEDIDA DE PREVENCIÓN PARA VÓLVULO GÁSTRICO EN PERROS EN EL CANTÓN SAN MIGUEL*. Garanda.
- Zacher LA., Berg J, Shaw SP, & Kudej K. (2010). Association between outcome and changes in plasma lactate concentration during presurgical treatment in dogs with gastric dilatation-volvulus: 64 cases (2002-2008). *J Am Vet Med Assoc*, 236: 892-897.