



UNIVERSIDAD TÉCNICA DE BABAHOYO
FACULTAD DE CIENCIAS DE LA SALUD
ESCUELA DE SALUD Y BIENESTAR
CARRERA DE ENFERMERÍA

**Dimensión Práctico del Examen Complexivo previo a la obtención del
grado académico de Licenciado(a) en Enfermería**

TEMA

Proceso de atención de enfermería en lactante mayor con absceso cutáneo en
región temporomandibular derecho.

AUTOR

Chasi Hurtado Luz Piedad

TUTOR

Lic. María Auxiliadora Martínez Angulo

Babahoyo – Los Ríos – Ecuador

2021 – 2022

INDICE

DEDICATORIA	I
AGRADECIMIENTO	II
TEMA DEL CASO CLINICO	III
INTRODUCCION	IV
RESUMEN	VI
SUMMARY	IV
I. MARCO TEORICO	1
1.1 JUSTIFICACION.....	6
1.2 OBJETIVOS	7
1.2.1 OBJETIVO GENERAL.....	7
1.2.2 OBJETIVOS ESPECÍFICOS.....	7
1.3 DATOS GENERALES	8
II. METODOLOGÍA DEL DIAGNOSTICO	9
2.1 ANÁLISIS DEL MOTIVO DE CONSULTA Y ANTECEDENTES. (HISTORIAL CLÍNICO DEL PACIENTE).....	9
2.2 PRINCIPALES DATOS QUE REFIERE EL PACIENTE SOBRE LA ENFERMEDAD ACTUAL (ANAMNESIS).....	10
2.3 EXAMEN FÍSICO (EXPLORACIÓN CLÍNICA)	10
2.4 INFORMACIÓN DE EXÁMENES COMPLEMENTARIOS REALIZADOS	13
2.5 FORMULACIÓN DEL DIAGNÓSTICO PRESUNTIVO, DIFERENCIAL Y DEFINITIVO.....	14
2.6 ANÁLISIS Y DESCRIPCIÓN DE LAS CONDUCTAS QUE DETERMINAN EL ORIGEN DEL PROBLEMA Y DE LOS PROCEDIMIENTOS A REALIZAR	15
2.7 INDICACIÓN DE LAS RAZONES CIENTÍFICAS DE LAS ACCIONES DE LA SALUD, CONSIDERANDO VALORES NORMALES.....	19
2.8 SEGUIMIENTO	20
2.9 OBSERVACIONES.....	24
CONCLUSIÓN.....	25
REFERENCIAS BIBLIOGRÁFICAS.....	26
ANEXOS.....	28

DEDICATORIA

Dedico este trabajo a Dios, por haberme brindado la perseverancia, fortaleza y confianza en todos estos años de estudios. También a mis padres que han estado para mí en todo momento, para aconsejarme y guiarme por el camino correcto a pesar de las dificultades que surgieron en mi vida y en la Universidad Técnica de Babahoyo de la cual me siento muy orgullosa y digna de haber formado parte de sus futuros profesionales.

Chasi Hurtado Luz Piedad

AGRADECIMIENTO

Quiero expresar mi inmensa gratitud a la Universidad Técnica de Babahoyo. De igual manera a la Facultad de Ciencias de la Salud por haberme ido moldeando durante todos estos años de estudios, hasta convertirme en el profesional que hoy en día soy. Agradezco de todo corazón por obsequiarnos su compromiso en enseñarnos, instruir y formarnos como los futuros profesiones de la patria.

Un agradecimiento especial para el Hospital donde formalicé mis prácticas preprofesionales, y a todos los licenciados y doctores que estuvieron siempre dispuesto a aclarar mis inquietudes en el ámbito laboral. Logrando aclarar y afianzar mis conocimientos científicos con las prácticas intrahospitalarias.

Agradezco de todo corazón a mi tutora; Lic. María Auxiliadora Martínez Angulo por brindarme de sus conocimientos y enseñanzas. Sobre todo, por guiarme durante este lapso de tiempo en la elaboración y culminación de mi presente caso clínico.

Chasi Hurtado Luz Piedad

TEMA DEL CASO CLINICO

Proceso de atención de enfermería en lactante mayor con absceso cutáneo en región temporomandibular derecho.

INTRODUCCION

Un absceso es una infección que se caracteriza por acumulación de pus, siendo esta un fluido espeso que está compuesto por glóbulos blancos, tejido necrótico y gérmenes. La causa más frecuente es por infección bacteriana. (Delgado, 2021).

Una de las causas más predominante de los abscesos cutáneos es cuando entran gérmenes al cuerpo a través de una abertura en la piel. Es importante mencionar que en algunos casos puede haber hipertermia o escalofríos (Gupta, 2017). Además, se presenta, en la piel el endurecimiento del tejido, lesión cutánea (úlceras abiertas o cerradas), enrojecimiento, sensibilidad y supuración de líquido (Gupta, 2017).

Dentro de los métodos diagnósticos, lo más recomendables son realizar un hemograma y cultivo para identificar la presencia de *Staphylococcus aureus*. Sin embargo, si el absceso es muy profundo es recomendable realizar una radiografía si se sospecha una osteomielitis (Fathi, 2020).

El tratamiento dependerá del absceso, por lo regular si son pequeños se resuelven sin tratamiento farmacológico, y solo se drenan. La incisión y el drenaje son indicados cuando el paciente presenta mucho dolor, sensibilidad a la palpación o supuración de líquidos (pus). Y, por último, se prescribe antibióticos y analgésicos correspondientes para evitar complicaciones durante su recuperación en el hogar (MANUAL MSD, 2019).

En el caso que se presenta a continuación se procederá aplicar el proceso de atención de enfermería en lactante mayor con absceso cutáneo en región temporomandibular derecho en donde mediante la valoración de enfermería se aplicaran las debidas intervenciones y se lograra la estabilidad del paciente.

RESUMEN

El presente caso clínico fue elaborado en base a paciente lactante mayor que acude por el área de emergencia en compañía de su madre quien refiere cuadro clínico de 8 días de evolución caracterizado por presencia de cerumen de consistencia dura más dolor en oído derecho. Paciente presenta alza térmica a la hora de la toma de las constantes vitales y diarreas en 3 ocasiones de consistencia líquida amarillenta. Se realiza examen físico donde se evidencia que el conducto auditivo derecho presenta un absceso de consistencia blanda no eritematoso, superficie lisa, dolorosa a la palpación que se extiende hasta región temporo-mandibular del lado derecho de aproximadamente 5cm de diámetro. Médico ordena realizar de inmediato una biometría hemática completa, química, inmunoglobulina G (IGG), inmunoglobulina M (IGM) y una ecografía en partes blandas (masa en región temporo-mandibular derecha). Paciente es transferido al área pediátrica con plan terapéutico de cloruro de sodio 0.9%, paracetamol y amoxicilina más ácido Clavulánico. Motivo por cual, se procedió a la elaboración del proceso de atención de enfermería con el objetivo de contribuir a la rehabilitación de su salud durante su hospitalización. De igual manera se determinaron los patrones disfuncionales a tratar y se procedió a la ejecución del plan de cuidados idóneo y específico, para llevar a cabo una satisfactoria recuperación.

Palabras claves: Temporomandibular, absceso, biometría, eritema, PAE.

SUMMARY

The present clinical case was prepared on the basis of an elderly nursing patient who came to the emergency area in the company of his mother, who reported a clinical picture of 8 days of evolution characterized by the presence of hard consistency cerumen plus pain in the right ear. Patient presents thermal rise at the time of taking vital signs and diarrhea on 3 occasions of yellowish liquid consistency. A physical examination is performed where it is evidenced that the right auditory canal presents an abscess of a non-erythematous soft consistency, smooth surface, not painful on palpation that extends to the temporo-mandibular region on the right side of approximately 5 cm in diameter. The doctor immediately ordered a complete blood count, chemistry, immunoglobulin G (IGG), immunoglobulin M (IGM) and a soft tissue ultrasound (mass in the right temporo-mandibular region). Patient is transferred to the pediatric area with a treatment plan of 0.9% sodium chloride, paracetamol and amoxicillin plus Clavulanic acid. Reason why, the nursing care process was elaborated with the aim of contributing to the rehabilitation of her health during her hospitalization. In the same way, the dysfunctional patterns to be treated were determined and the ideal and specific care plan was carried out in order to carry out a satisfactory recovery.

Key words: Temporomandibular, abscess, biometry, erythema, PAE.

I. MARCO TEORICO

PROCESO DE ATENCION DE ENFERMERÍA (PAE)

Se define al proceso de atención de enfermería como la aplicación del método científico durante la práctica asistencial diaria de enfermería permitiendo de esta manera que el personal de enfermería pueda brindar los debidos cuidados. (Miranda-Limachi & Núñez, 2019).

CARACTERÍSTICAS DEL P.A.E.

- Se centra en el paciente estableciendo una relación.
- Está dirigido a buscar soluciones y establecer metas.
- Su proceso consta de cinco etapas cíclicas.

OBJETIVOS DEL P.A.E.

- Servir de apoyo al paciente y no solo a su enfermedad.
- Proporcionar cuidados que ayuden a tener una mejor atención de manera ordenada.
- Mantener una investigación constante sobre los cuidados del paciente.
- Tener conocimientos propios para el beneficio de la enfermería y la sociedad. (Miranda-Limachi & Núñez, 2019).

ETAPAS DEL P.A.E.

- **VALORACIÓN:** Recopilar datos y organizar la información que corresponden a la persona, familia y entorno.
- **DIAGNÓSTICO:** Es la conclusión que se va a producir como resultado de la valoración de Enfermería
- **PLANIFICACIÓN:** Desarrollar estrategias y prevenir los problemas, así como para promocionar la salud.
- **EJECUCIÓN:** Es la realización de los cuidados programados por parte del personal de enfermería.
- **EVALUACIÓN:** Comparación de los resultados, para poder determinar si se han conseguido los objetivos establecidos (Miranda-Limachi & Núñez, 2019).

ABSCESO CUTÁNEO

CONCEPTO

Podemos definir a los abscesos cutáneos como la presencia de una infección causada por la acumulación de supuración (pus) en la piel. No obstante, los abscesos cutáneos se presentan después de una infección bacteriana causada a menudo por *Staphylococcus* (Permanente, 2021).

CAUSAS DE LOS ABSCESOS CUTÁNEOS

Los abscesos cutáneos son fáciles de detectar y afectar a personas de todas las edades. Sin embargo, estos más predominan en la edad pediátrica y en los adultos mayores comprometidos.

Los abscesos cutáneos se presentan de la siguiente manera:

- Una infección bacteriana (*Staphylococcus*)
- Laceraciones.
- Forúnculos.
- Foliculitis.
- Un absceso cutáneo que puede aparecer en cualquier área del cuerpo. (Fathi, 2020).

ETIOLOGIA DE LOS ABSCESOS CUTÁNEOS

Los abscesos cutáneos son bacterias autóctonas de la piel afectada.

- Los abscesos cutáneos aparecen con más frecuencia en la cabeza, cara, cuello, axilas, senos y las nalgas los microorganismos que causan son *Staphylococcus aureus* y *Streptococcus*.
- Los abscesos en la región perineal se caracterizan por contener bacterias presentes en la materia fecal, en general son *Anaerobios* o una combinación de *Aerobios* y *Anaerobios* (MANUAL MSD, 2019).

ANATOMÍA DEL ABSCESO EN REGIÓN TEMPOROMANDIBULAR

La región temporomandibular es la articulación formada por el hueso temporal y la mandíbula que se localiza en la parte lateral de la cara. Su estructura se conforma por cóndilos mandibular, disco articular, cavidad

glenoidea del temporal, eminencia o tubérculo del temporal y Conducto Auditivo Externo (Lévano & Temistocles, 2020).

Los abscesos comúnmente pueden formarse en cualquier parte del cuerpo, afectando la epidermis, dermis, hipodermis e incluso los abscesos que se forman en las partes más blandas del cuerpo, afectan las fascias profundas, músculos y huesos (Medina, 2016).

Sin embargo, en los niños, casi siempre están involucrados los huesos largos de las manos (húmero, el radio, el cúbito, los metacarpianos y las falanges) y piernas (la tibia, el peroné, el fémur, los metatarsianos y las falanges). Mientras que, en los huesos de los pies, la columna (vértebras) y las caderas (pelvis) son afectados, dando lugar a una osteomielitis (Medina, 2016).

EPIDEMIOLOGIA

Según la Organización Mundial de la Salud refiere que en los últimos años a nivel mundial se ha demostrado un aumento de la incidencia de infecciones de piel y partes blandas. Confirmando que, de 1 a 5 años, el 84% de las infecciones son por *Staphylococcus*. De los 6 a 15 años, 74,6% es por *Staphylococcus aureus*. El porcentaje de *Staphylococcus aureus* meticilino resistente osciló del 42 al 70 (Casado, Gómez, & Pano, 2016).

De todos estos microorganismos mencionados, el más prevalente que causa los abscesos cutáneos es *S. aureus* con un porcentaje de 43 – 46; *S.* No obstante, *S. aureus* resistente a meticilina (SARM) es uno de los que más predominan en la edad pediátrica, y sus infecciones invasivas se asocian a una mayor morbi-mortalidad. Motivo por cual, la incidencia de esta infección producida por *S. aureus*, según los últimos estudios es de 0,88 casos de infección/colonización por cada 100 ingresos (Capdevila, 2017).

FISIOPATOLOGÍA

Los abscesos hacen acto de presencia cuando se infecta un área de tejido y el cuerpo es capaz de "aislar" la infección y evitar que se extienda. Los glóbulos blancos son los encargados de migrar a través de las paredes de los vasos sanguíneos al área de la infección y se acumulan dentro del tejido dañado (Sánchez & Sáenz, 2018).

Durante este proceso, se forma lo que comúnmente llamamos pus, que es nada más que una acumulación de líquidos, glóbulos blancos vivos, muertos, tejido muerto y bacterias o cualquier material o invasor extraño (Sánchez & Sáenz, 2018).

Como sabemos a ciencia cierta, los abscesos pueden formarse en cualquier lugar del organismo y pueden ser causados por organismos infecciosos, parásitos o materiales extraños. Sin embargo, los abscesos en la piel son fácilmente visibles, presentan un color rojo, elevado y muchas veces doloroso. Mientras que los abscesos que se forman en otros lugares del cuerpo pueden no ser tan visibles, pero pueden causar una lesión grave si comprometen órganos vitales (Sánchez & Sáenz, 2018).

TIPOS Y UBICACIÓN DONDE SE FORMAN LOS ABSCESOS

Hoy en la actualidad, existen una gran variedad de abscesos. Entre ellos, tenemos:

- Absceso abdominal.
- Absceso hepático amebiano.
- Absceso anorrectal.
- Absceso de Bartolino.
- Absceso cerebral.
- Absceso epidural.
- Absceso periamigdalino.
- Absceso hepático piógeno.
- Absceso de la médula espinal.
- Absceso temporomandibular
- Absceso subcutáneo (piel).
- Absceso dental.

(Valderrama, Corté, & Caro, 2019).

MANIFESTACIONES CLÍNICAS

Entre los signos y síntomas más notorios tenemos:

- Hipertermia.
- Escalofrío. dolor a la palpación.
- Lesión cutánea (ulcera abierta o cerrada)
- Supuración o celulitis circundante.
- Eritema, sensibilidad y calor en la zona.
- Supuración de líquido (Balkan, Barel, & Claude, 2017).

DIAGNÓSTICO

En la mayoría de las situaciones siempre se diagnostica los abscesos cutáneos o las infecciones que dan inicio a un cuadro clínico, mediante la inspección general. Dado a que la mayoría de los abscesos producen ciertas infecciones que son provocadas de características patognomónicas.

Aunque en casos especiales y dependiendo de la gravedad del absceso, se requerirá exámenes de laboratorios como:

- Estudios micro-biológicos (tinción, cultivo y estudio de sensibilidad) o histológicos para determinar la presencia *Staphylococcus aureus*.
- Hemograma y radiografía (Baiu & Melendez, 2018).

TRATAMIENTO

Debemos de mencionar que el tratamiento dependerá del tamaño y profundidad del absceso cutáneo. Sin embargo, en recién nacidos y lactantes pequeños es importante el uso de cremas tópicas y la administración antibióticos como la cefazolina o cloxacilina más gentamicina o cefotaxima. No obstante, en casos de infección grave por esta bacteria habría que considerar el uso de vancomicina o Clindamicina (Lozano, Sebastián, & González, 2019).

La segunda opción sería la incisión y el drenaje. Las cuales consisten en una pequeña operación con anestesia local y en ocasiones sedación. Realizando un corte sobre la piel donde se encuentra el absceso, para así drenar la cavidad (Delgado, 2021).

COMPLICACIONES EN ASBCESO TEMPOROMANDIBULAR

- Dolor crónico facial.
- Cefaleas crónicas.
- Disfagia.
- Osteomielitis (Cuando la infección llega al hueso)
- Hipoacusia (sordera)
- Muerte tisular en región temporomandibular (gangrena).
- Shock séptico (Fathi, 2020).

JUSTIFICACION

Durante el proceso de estudio de mi caso clínico, justifico que fue fundamental su elaboración, debido a la que debemos brindar a los usuarios que asisten a los establecimientos de salud, ya sea de primer, segundo o tercer nivel la información adecuada mediante charlas educativas. Donde se priorizarán temas como los abscesos cutáneos que pueden afectar a recién nacidos comprometidos. Así como también a los pacientes pediátricos y adultos mayores.

Sin embargo, es importante saber que absceso cutáneo se define como la acumulación de supuración localizada en la piel. Esta puede aparecer en diferentes superficies cutáneas. El cuadro clínico muchas veces es indoloro, pero siempre habrá presencia de edema fluctuante o firme y el tratamiento indispensable sería la incisión y el drenaje del absceso

El presente caso clínico tiene como propósito la elaboración del Proceso de Atención de Enfermería en lactante mayor con absceso cutáneo en región temporomandibular derecho. Utilizando la taxonomía NANDA para identificar el diagnóstico de los patrones disfuncionales, NIC para clasificar las intervenciones de enfermería y NOC para proceder a la clasificación de los resultados de enfermería, con la única finalidad de cumplir con los objetivos propuesto en este estudio de caso.

1.2 OBJETIVOS

1.2.1 OBJETIVO GENERAL

- Realizar el proceso de atención de enfermería en lactante mayor con absceso cutáneo en región temporomandibular derecho.

1.2.2 OBJETIVOS ESPECÍFICOS

- Identificar los factores de riesgo que se presentan en el lactante mayor con absceso cutáneo en región temporomandibular derecho.
- Evaluar los signos y síntomas que presenta el lactante mayor con absceso cutáneo en región temporomandibular derecho.
- Establecer el proceso de atención de enfermería para el lactante mayor con absceso cutáneo en región temporomandibular derecho.

CASO CLINICO

1.3 DATOS GENERALES

• Nombre y Apellidos	NNNN
• Numero de historia clínica	171580
• Edad	2 años.
• Sexo	Femenino
• Lugar de nacimiento	Echeandía.
• Fecha de nacimiento	2018 – 01 – 02
• Etnia	Indígena.
• Lugar de residencia	Echeandía – Bolívar
• Nivel sociocultural/económico	Bajo
• Grupo Sanguíneo	Rh O+
• Religión	Católica

II. METODOLOGÍA DEL DIAGNOSTICO

2.1 ANÁLISIS DEL MOTIVO DE CONSULTA Y ANTECEDENTES. (HISTORIAL CLÍNICO DEL PACIENTE).

Lactante mayor ingresa en compañía de su madre al hospital, luego de ser derivado del centro de salud de primer nivel por presentar cuadro clínico de aproximadamente 8 días de evolución caracterizado por dolor en oído derecho más cerumen de consistencia dura, edema a nivel de la región temporo mandibular color rojizo caliente al tacto, al momento se encuentra irritable, madre refiere que realizo tres deposiciones de consistencia liquidas amarillentas con olor fétido.

A la valoración física paciente se encuentra piel caliente al tacto con facies de dolor depresible, irritable se controlan signos vitales: presión arterial: 92/60mmHg, frecuencia cardiaca: 98lxmin, frecuencia respiratoria: 20rxmin, saturación de oxígeno: 96%.

Medico ordena realizar de inmediato una biometría hemática completa, química, examen del Sars Cov-2 y ecografía en partes blandas (masa en región temporo-mandibular derecha). Paciente es transferido al área pediátrica con plan terapéutico de cloruro de sodio 0.9%, paracetamol y amoxicilina más ácido Clavulánico.

ANTECEDENTES PRENATALES	Controles prenatales: 5 Eco obstétrico: 4 P. Cesárea: 40SG por desproporción cefalovaginal. Ingresada: A neonatología por 4 días por aspiración de líquido amniótico, refiere su madre.
ANTECEDENTES POST-NATALES	Esquema de vacunación: Esquema de vacunación completa. Tamizaje metabólico: Negativo
ANTECEDENTES PATOLÓGICOS PERSONALES	A los 6 meses de edad fue ingresada en el Hospital de Ventanas por 3 días, por constipación.
ANTECEDENTES QUIRÚRGICOS	No refiere
ANTECEDENTES FAMILIARES	No refiere
ALERGIAS	No refiere

2.2 PRINCIPALES DATOS QUE REFIERE EL PACIENTE SOBRE LA ENFERMEDAD ACTUAL (ANAMNESIS).

Recibo a lactante mayor por presentar cuadro clínico de aproximadamente 8 días de evolución, caracterizado por dolor en oído derecho más cerumen de consistencia dura y alza térmica de 37.5°C y diarreas en 3 ocasiones de consistencia líquida amarillenta. A la toma de constantes vitales se evidencia una presión arterial: 92/60mmHg, frecuencia cardíaca: 98lxmin, frecuencia respiratoria: 20rxmin, saturación de oxígeno: 96% con medidas antropométricas de peso: 14.6Kg y talla: 94cm.

Madre refiere que hace 8 días cuando estaba bañando a su hija se percata de una masa sólida y dolorosa en el conducto auditivo externo derecho. Lo que le provocaba prurito y así la manipulación por parte de la niña con los dedos. Motivo por cual acude al centro de salud presentando alza térmica. Le prescriben paracetamol más medios físicos para ayudar a bajar la hipertermia. Madre refiere que al no ver mejoría acudió a un médico particular quien le prescribe Amoxicilina más ácido Clavulánico 5ml V.O C/8hrs por 7 días e Ibuprofeno 3ml V.O C/12hrs, por aquello en el centro de salud le recetan gotero óticas el cual no refiere su nombre, administrando 1gt 2veces/día y posteriormente limpieza con cotonetes.

Al ver que no presentaba mejora con los medicamentos, acudió de nuevo al centro de salud donde le hacen una referencia a este hospital.

2.3 EXAMEN FÍSICO (EXPLORACIÓN CLÍNICA)

VALORACION CÉFALO-CAUDAL.

- **Cabeza:** Cabello con buena implantación acorde a la edad.
- **Ojos:** Pupilas isocóricas, normoreactivas a la luz.
- **Nariz:** Semihúmedas, sin anomalías.
- **Oído:** Conducto auditivo derecho con presencia de masa indurada., eritematosa, dolorosa a la palpación que se extiende hasta región temporomandibular del lado derecho de aproximadamente 5cm de diámetros. Se evidencia membrana timpánica no integra y eritematosa con presencia de cerumen en moderada cantidad en conducto auditivo derecho.

- **Facies:** En lado derecho enrojecida con presencia de edema masa a nivel de región temporomandibular.
- **Boca:** Mucosas orales húmedas. Dentición con caries en los dos dientes delanteros, orofaríngea no eritematosa.
- **Cuello:** Simétrico, móvil, sin adenopatías.
- **Tórax:** Simétrico, normo-expansible.
- **Pulmones:** Ruidos respiratorios conservados.
- **Corazón:** Latidos cardiacos rítmicos. Normofonéticos sin presencia de soplos.
- **Abdomen:** Blando, depresible. No doloroso a la palpación.
- **Región genital:** normales sin alteraciones
- **Extremidades Superiores:** Simétricas, tono y fuerza conservados. Pulsos distales presentes.
- **Extremidades Inferiores:** Simétricas, tono y fuerza conservados. Pulsos distales presentes.
- **Examen Neurológico:** Normal con Glasgow de 15/15.

MEDIDAS ANTROPOMETRICAS

- **Peso:** 14.6kg
- **Talla:** 94cm
- **Perímetro cefálico:** 49.6cm
- **Perímetro torácico:** 50cm
- **Perímetro abdominal:** 46.4cm

SIGNOS VITALES

- **Presión arterial:** 92/60.
- **Frecuencia cardiaca:** 98xmin.
- **Frecuencia respiratoria:** 20xmin
- **Temperatura axilar:** 37.5°C
- **Saturación de oxígeno:** 96%

VALORACIÓN DE ENFERMERÍA POR PATRONES FUNCIONALES (TEORÍA DE MARJORY GORDON).

PATRÓN 1. PERCEPCIÓN DE LA SALUD:

Lactante mayor se encuentra hospitalizado en el área pediátrica en compañía de su madre, por presentar cuadro clínico de aproximadamente 8 días de evolución caracterizado por dolor en oído derecho más cerumen de consistencia dura, edema a nivel de la región temporomandibular color rojizo caliente al tacto, al momento se encuentra irritable, madre refiere que realizó tres deposiciones de consistencia líquidas amarillentas con olor fétido.

A la valoración física paciente se encuentra piel caliente al tacto con facies de dolor depresible, irritable se controlan signos vitales: presión arterial: 92/60mmHg, frecuencia cardíaca: 98lxmin, frecuencia respiratoria: 20rxmin, saturación de oxígeno: 96%. Paciente se encuentra en reposo, orientada en tiempo y espacio, y recibiendo los óptimos cuidados de enfermería.

PATRÓN 2. NUTRICIONAL / METABÓLICO:

Madre refiere que su hija se alimenta 5 veces al día. Ingiere abundante líquido, frutas, verduras, carnes, pescados, legumbres y lácteos de preferencias en el desayuno. A la hora de preparar los alimentos y verduras, menciona que lava bien para evitar enfermedades gastrointestinales. Tiene un peso de 14.6Kg lo cual es adecuado para su edad.

Por el momento, la paciente se encuentra bajo una dieta blanda. No presenta disfagia, ni emesis después de cada comida. No intolerancia. No alergias. Consta de una vía periférica permeable en su miembro superior derecho, por donde se le administra cloruro de sodio 0.9% 1000ml, pasar a 40ml/H, paracetamol 200mg IV C/6h y amoxicilina más ácido Clavulánico 350mg IV C/8h. En cuanto a alteraciones de la piel, lactante presenta lesión cutánea debido a su absceso cutáneo en región temporomandibular derecho.

PATRÓN 3. ELIMINACIÓN E INTERCAMBIO

Madre refiere que su hija realiza micciones 4 – 5 veces al día y que sus deposiciones son alrededor de 4 veces al día. Debido al alza térmica de 37.5°C que presentó y a las deposiciones en 3 ocasiones de consistencia líquida amarillenta, se maneja balance hídrico programa para medir los ingresos y egresos durante las primeras 48 horas.

PATRÓN 4. ACTIVIDAD / EJERCICIO

Lactante mayor en reposo y en compañía de su madre. Se encuentra un poco inquieto debido a la vía periférica.

PATRÓN 5. SUEÑO / DESCANSO

Lactante mayor no puede conciliar el sueño por los procedimientos y los cuidados de enfermería que se le brinda.

PATRÓN 6. COGNITIVO / PERCEPTIVO

No aplica.

PATRÓN 7. AUTOPERCEPCIÓN / AUTOCONCEPTO

No valorables por la edad del paciente.

PATRÓN 8. ROL / RELACIONES

Lactante mayor tiene buen apego con su madre, mostrando buen afecto al cuidarlo y brindarle cariño a través de acaricias y palabras de ánimo.

PATRÓN 9. SEXUALIDAD / REPRODUCCIÓN

No valorables.

PATRÓN 10. AFRONTAMIENTO / TOLERANCIA AL ESTRÉS

Lactante mayor se encuentra irritable a la presencia del personal medico

PATRÓN 11. VALORES / CREENCIAS

Madre refiere que cree en Dios y que asiste a una iglesia de su comunidad.

2.4 INFORMACIÓN DE EXÁMENES COMPLEMENTARIOS REALIZADOS.

		RESULTADOS	VALORES REFERENCIALES
BIOMETRIA HEMÁTICA	HEMATOCRITO	29%	37.0 – 47.0%
	HEMOGLOBINA	14.6	14.5 – 22.5mg/dl
	PLAQUETAS	350.000	150 – 400 x 10 ⁹ /L
	LEUCOCITOS	35	9.0 – 30Xmm ³
	LINFOCITOS	20	25 – 33%
	SEGMENTACIÓN	49	40 – 55%

	EOSINOFILOS	0.9	0 – 0.85mm ³
	MONOCITOS	3	0.4 – 3.1/mm ³
QUIMICA	GLUCOSA	55.2	55 – 60 mg/dl
	UREA	19.1	10 – 38 mg/dl
	CREATININA	0.58	0.55 – 1.3mg/dl
OTROS	SARS COV-2	NEGATIVO	

ANÁLISIS DE LOS EXÁMENES DE LABORATORIO

Mediante el análisis que se realizó en cuanto a los resultados obtenidos en los exámenes de laboratorio, podemos mencionar que lactante mayor está cursando por un proceso infeccioso.

Debido a que sus linfocitos están por debajo del rango normal con un 20% (25 – 33%), mientras que sus leucocitos se encuentran por el momento elevados con un valor de 35xmm³ (9.0 – 30Xmm³). Motivo por cual se debe actuar con eficiencia en cuanto a la administración de antibióticos y a los cuidados Pre – Intra – Post – operatorio.

Debido a que lactante mayor será sometido a una incisión quirúrgica más drenaje del absceso cutáneo, y así poder evitar que contraiga una Infección Asociada a la Atención en Salud (IAAS).

2.5 FORMULACIÓN DEL DIAGNÓSTICO PRESUNTIVO, DIFERENCIAL Y DEFINITIVO

Diagnostico presuntivo: Perforación de la membrana timpánica, sin otra especificación.

Diagnóstico diferencial: Absceso cutáneo y ántrax de la cara.

Diagnóstico definitivo: Absceso cutáneo en región temporomandibular derecho.

2.6 ANÁLISIS Y DESCRIPCIÓN DE LAS CONDUCTAS QUE DETERMINAN EL ORIGEN DEL PROBLEMA Y DE LOS PROCEDIMIENTOS A REALIZAR.

ANALÍTICA DE LA VALORACIÓN DE ENFERMERÍA

Durante la elaboración de mi estudio de caso clínico en lactante mayor con diagnóstico definitivo de absceso cutáneo en región temporomandibular derecho, puedo especificar que el origen del problema fue provocado por la colonización de bacterias cuando la paciente tocaba y se rascaba con sus dedos el absceso que en ese tiempo solo se caracterizaba con prurito y una pequeña masa de consistencia sólida más cerumen. Y también por no contar con la atención adecuada durante sus consultas tanto en el centro de salud como con el médico particular. Lo cual agravaron el problema al dejar pasar el tiempo, provocando un absceso cutáneo en región temporomandibular derecho

LOS PROCEDIMIENTOS DE ENFERMERÍA A REALIZAR SON:

- Control de constantes vitales (en especial, la temperatura)
- Realizar lavado de manos antes, durante y después de entrar en contacto con el paciente.
- Administrar antibióticos, analgésicos y antimicrobianos.
- Después de la incisión quirúrgica más drenaje del absceso cutáneo, evaluar los cuidados de la herida utilizando medidas de asepsia y antisepsia.
- Mantener limpia y seca la piel, para prevenir una infección.
- Brindarle confort al paciente durante su hospitalización.

PATRONES DISFUNCIONALES:

- Seguridad y protección.
- Confort.

NANDA: 00004
NOC: 0703
NIC: 6540



Dominio 11: Seguridad y protección **Clase 2:** Lesión física
Etiqueta 00004 **Dx:** Riesgo de infección

M
E
T
A
S

I
N
T
E
R
V
E
N
C
I
O
N
E
S

R/C: Infección

E/P: Hipertermia, aumento de leucocitos y disminución linfocitos

Dominio II: Salud fisiológica

Clase M: Respuesta inmune

Etiqueta 0703: Severidad de la infección

Campo 4: Seguridad

Clase V: Control de riesgos

Etiqueta 6540: Control de infecciones

ESCALA DE LIKERT
Grave (1) Sustancial (2) Moderado (3) Leve (4) Ninguno (5)

INDICADORES	Antes		Después		
	1	2	3	4	5
070301: Erupción cutánea	X			X	
070302: Abrasiones cutáneas	X			X	
070303: Supuración fétida	X				X
070305: Drenaje purulento	X				X
070326: Aumento de leucocitos	X				X

- ACTIVIDADES**
- Control de signos vitales.
 - Lavarse las manos antes y después de cada actividad de cuidados del paciente.
 - Observar si hay enrojecimiento, calor y textura de la piel.
 - Administrar un tratamiento antibiótico, según prescripción médica.
 - Usar guantes estériles al realizar curaciones.
 - Control de leucocitos.
 - Instruir al familiar acerca de los signos y síntomas de infección y cuando se debe notificar,

NANDA: 00007
NOC: 0800
NIC: 3786



Dominio 11: Seguridad / protección **Clase 6:** Termorregulación
Etiqueta 00007 **Dx:** Hipertermia



E/P: Piel caliente y ruborizada

R/C: Absceso cutáneo en región temporomandibular derecho



Dominio 2: Fisiológico fisiológica

Clase I: Regulación metabólica

Etiqueta 0800: Termorregulación



Campo 2: Salud fisiológica

Clase M: Termorregulación

Etiqueta 3786: Tratamiento de la hipertermia



ESCALA DE LIKERT

Grave (1) sustancial (2) Moderado (3) Leve (4) Ninguno (5)

INDICADORES	Antes		Después		
	1	2	3	4	5
080001: Temperatura cutánea aumentada	X				X
080019: Hipertermia	X				X
080007: Cambios de coloración cutánea	X				X
080013: Malestar general	X				X

ACTIVIDADES

- Monitorizar los signos vitales, en especial a la Temperatura corporal.
- Aplicar métodos de medios físicos.
- Asegurar la permeabilidad de la vía aérea.
- Proporcionar una solución de rehidratación oral.
- Control de balance hídrico, si se requiere.
- Monitorizar la gasometría arterial.
- Instruir al familiar sobre los factores de riesgo de la hipertermia

M
E
T
A
S

I
N
T
E
R
V
E
N
C
I
O
N
E
S

NANDA: 00132
NOC: 2102
NIC: 2210

Dominio 12: Confort **clase 1.** Confort físico
Etiqueta: 00132 **Dx:** Dolor agudo

M
E
T
A
S

R/C: Agentes lesivos físicos; procesos quirúrgicos (incisión quirúrgica más drenaje del absceso cutáneo)

E/P: Masa sólida y dolorosa en conducto auditivo externo derecho más cerumen de consistencia dura.

DOMINIO V: Salud percibida

ESCALA DE LIKERT
 Grave (1) sustancial (2) Moderado (3) Leve (4) Ninguno (5)

INDICADORES	Antes		Después		
	1	2	3	4	5
210201: Dolor referido	X				X
210204: Duración de los episodios del dolor	X				X
210217: Gemidos y gritos	X				X
210221: Frotarse el área afectada		X			X
210225: Lagrimas	X				X

I
N
T
E
R
V
E
N
C
I
O
N
E
S

CLASE V: Sintomatología

ETIQUETA 2102: Nivel del dolor

- ACTIVIDADES**
- Control de signos vitales
 - Control del dolor por medio de la escala de EVA
 - Asegurarse que el paciente reciba los analgésicos correspondientes
 - Proporcionar al paciente un alivio del dolor óptimo mediante analgésicos prescritos.
 - Fomentar periodos de descanso/sueños adecuados que faciliten el alivio del dolor.
 - Proporcionar información al familiar acerca del dolor.

CAMPO 2: Fisiológico complejo

CLASE E: Fomento de la comodidad física

ETIQUETA 1410: Manejo del dolor

2.7 INDICACIÓN DE LAS RAZONES CIENTÍFICAS DE LAS ACCIONES DE LA SALUD, CONSIDERANDO VALORES NORMALES.

Relaciono mi estudio de caso clínico con la teoría de Florence Nightingale: Entorno – paciente. Debido a que su patología (absceso cutáneo en región temporomandibular derecho) compromete el entorno que rodea a mi paciente. Como, por ejemplo; la ventilación, iluminación, temperatura, dieta e higiene.

De esta manera, si nos enfocamos en la teoría del entorno – paciente, enfermera – entorno, enfermera – paciente. Estamos brindando los cuidados oportunos que el paciente requiere, durante su estancia hospitalaria para restablecer su salud y reintegrarse a la comunidad.

ACCIONES DE ENFERMERIA, CONSIDERANDO VALORES NORMALES.

- Monitorización de constantes vitales:
 - Presión arterial: 92/60
 - Frecuencia cardiaca: 98xmin.
 - Frecuencia respiratoria: 20xmin
 - Temperatura axilar: 37. 5C^o
 - Saturación de oxígeno: 96%
- Administrar antibióticos, analgésicos y antimicrobianos.
- Observar el estado de la piel del paciente y si hay signos de infección, comunicar al médico.
- Mantenga la piel seca e hidratada.
- Aplicar cremas tópicas.
- A la hora de aplicar las cremas, disminuya la fricción y cizallamiento.
- Evitar que el paciente no arrastre la cara por las sabanas
- Aplicar aseo personal al paciente, si el familiar no está disponible.
- Brindarle una dieta blanda al paciente.
- Brindarle confort al paciente
- Educar al familiar, brindándole charlas educativas para prevenir a tiempo estas complicaciones.

2.8 SEGUIMIENTO

Lactante mayor ingresa al área de hospitalización pediátrica con un diagnóstico de absceso cutáneo en región temporomandibular derecho, por presentar cuadro clínico de 8 días de evolución caracterizado por dolor en oído derecho más cerumen de consistencia dura y alza térmica de 37.5°C y diarreas en 3 ocasiones de consistencia líquida amarillenta. Motivo por cual, se dio hospitalización inmediata para mantenerlo bajo vigilancia médica.

Lactante mayor permanece en compañía de su madre y con monitorización de constantes vitales: presión arterial: 92/60mmHg, frecuencia cardiaca: 98lxmin, frecuencia respiratoria: 20rxmin, saturación de oxígeno: 96% valores que se registraran en la hoja de control de signos.

Por el momento consta de una vía periférica por donde se administrará medicación prescrita por el medico:

- Plan de hidratación con cloruro de sodio 0.9% pasar a 50ml/H
- Ibuprofeno 150mg cada 8 horas.
- Amoxicilina más ácido Clavulánico 400mg I.V cada 8 horas.

Medidas generales:

- Control de signos vitales.
- Semifowler.
- Balance hídrico durante las primeras 24 horas: Debido a la hipertermia que presentó al ingreso y la cual se trató con antipiréticos.
- Cuidados de enfermería:
 - Protocolo de prevención de caídas.
 - Curva térmica cada 6 horas.
 - Aseo diario (proteger el oído a la hora del baño)
 - Dieta blanda.

DIA UNO

Medico ordena realizar una ecografía en partes blandas, estudios microbiológicos, biometría hemática completa e interconsulta con otorrinolaringólogo.

Horas más tarde se entregan los resultados de la ecografía de partes blandas. Donde se redacta que el presente estudio se reconoce en topografía del lóbulo superficial de la glándula parótida derecha y a nivel de la cadena yugulo-carotidea homolateral con varias adenopatías reactivas hipoecoicas, con pérdida del hilio graso y que miden alrededor de 9 y 14mm.

En cuanto al análisis de laboratorio se evidenció que lactante mayor está cursando por un proceso infeccioso. Debido a que sus linfocitos están por debajo del rango normal con un 20% (25 – 33%), mientras que sus leucocitos se encuentran por el momento elevados con un valor de 35xmm³ (9.0 – 30Xmm³). Motivo por cual se debe actuar con eficiencia en cuanto a la administración de antibióticos y a los cuidados Pre – Intra – Post – operatorio.

Motivo por cual, lactante mayor será sometido a una incisión quirúrgica más drenaje del absceso cutáneo, y así poder evitar que contraiga una Infección Asociada a la Atención en Salud (IAAS).

El personal de enfermería explica las medidas de bioseguridad que debe de aplicar y tener tanto ella como su bebé a la hora de bañarlo, debido al absceso cutáneo en región temporomandibular derecho.

Lactante mayor se encuentra hospitalizado en el área pediátrica con un diagnóstico de absceso cutáneo en región temporomandibular derecho. En la mañana se le realizó el aseo personal:

- Baño de cuerpo completo, cubriendo su absceso cutáneo con apósito doble para evitar el contacto con el agua.
- Cambio de sábanas y pañal.
- Control de constantes vitales.
- Verificar la permeabilidad de la vía periférica. Si se encuentra obstruida, cambiar por una nueva con fecha y hora actual.
- Administración de medicamentos:
 - Plan de hidratación con cloruro de sodio 0.9% pasar a 50ml/H
 - Paracetamol 200mg IV C/8 horas.
 - Amoxicilina más ácido Clavulánico 400mg I.V cada 8 horas.

DIA DOS

El día siguiente se prepara a paciente para ser intervenido a la incisión y el drenaje del absceso en el quirófano.

- Se prepara al paciente en el área pre – operatorio, donde se le coloca equipo de protección descartable.
- Se hace firmar consentimiento informado al familiar.
- Se verifica permeabilidad de la vía intravenosa.
- Paciente pasa a quirófano para ser intervenido a la incisión y posterior al drenaje del absceso.

En horas siguientes lactante mayor vuelve a la sala de hospitalización pediátrica inconsciente, debido a la anestesia general. Medico procedió a evaluar el estado del paciente apenas llegó al área, donde se realizó cambio de Kardex y un nuevo plan de cuidados.

Indicaciones:

- Plan de hidratación con cloruro de sodio 0.9% pasar a 50ml/H
- Paracetamol 150mg IV C/8 horas.
- Amoxicilina más ácido Clavulánico 350mg I.V cada 8 horas.
- Lavados nasales con suero fisiológicos 3/día.
- Loratadina 2.5ml vía oral C/día.
- Aplicar compresas tibias en región mandibular derecha 20 min cada 4 horas, durante el día.
- Aplicar aceite de glicerina y 4 gotas en conducto auditivo izquierdo 3 veces al día por 7 días.
- Comunicar novedades.

DIA TRES

Lactante mayor no ha presentado ninguna alteración en los signos vitales, ni complicaciones posts operatorias. Su incisión no muestra señales de infección. Motivo por cual, al día siguiente medico realiza nuevamente visita y manifiesta que el paciente ha evolucionado favorablemente.

DIA CUATRO

Se procede a retirar vía periférica al lactante y se hace la entrega de la alta médica. Se educa a los familiares del paciente, acerca de los cuidados que debe tener en casa y las precauciones que debe tener su hijo.

TELEASISTENCIA DOMICILIARIA

Días después de haber sido dada de alta, se realiza llamada domiciliaria a la madre y nos refiere que la niña está evolucionando favorablemente. Ya no hay presencia de hipertermia, ni dolores. Refiere también que acudió al centro de salud a su primera consulta con su niña, donde se le tomó las constantes vitales y las medidas antropométricas.

De igual manera, menciona que se le realizó la inspección (comprobando exudado, estado de la sutura, separación entre los bordes, signos de infección, sangrado) y curación en el absceso donde con solución antiséptica y aplicación cremas tópica.

Madre de la niña refiere que el doctor que la atendió en su consulta, manifestó que no hay signos de infección y que siga con el tratamiento. Al igual que el cuidado en el aseo personal y de la herida, y, sobre todo, en la alimentación.

2.9 OBSERVACIONES

Lactante mayor con diagnóstico de absceso cutáneo en región temporomandibular derecho que fue intervenido a una incisión quirúrgica, para el drenaje del absceso cutáneo:

- No ha presentado complicaciones post-operatoria (no señales de infección).
- Sus signos vitales se encuentran dentro de los rangos normales.
- Se encuentra hemodinamicamente estable, activo – reactivo a estímulos.
- Se le procedió a brindarle los cuidados pertinentes de enfermería durante su hospitalización en el área pediátrica.
- Se educa a los familiares del paciente, acerca de los cuidados que debe tener en casa y las precauciones que debe tener su hijo en el hogar.

CONCLUSIONES

Durante toda la elaboración de mi estudio de caso clínico, puedo concluir que se lograron cumplir los objetivos propuesto en este proyecto. Se logró identificar que uno de los factores de riesgos que conllevó a mi paciente a padecer un absceso cutáneo en región temporomandibular derecho fue la bacteria *Staphylococcus* que provocó la infección que cursó mi paciente y que le causó dolor en oído derecho más cerumen de consistencia dura, alza térmica 37.5°C y diarreas en 3 ocasiones de consistencia líquida amarillenta.

Motivo por cual, se procedió a la elaboración del proceso de atención de enfermería, utilizando como herramientas de apoyo las taxonomías NANDA (diagnóstico de enfermería), NIC (Clasificación de intervención de enfermería) y NOC (clasificación de resultados de enfermería), dando como resultado una favorable evolución y logrando así conseguir los objetivos y resultados esperados en este estudio de caso clínico.

REFERENCIAS BIBLIOGRAFICAS

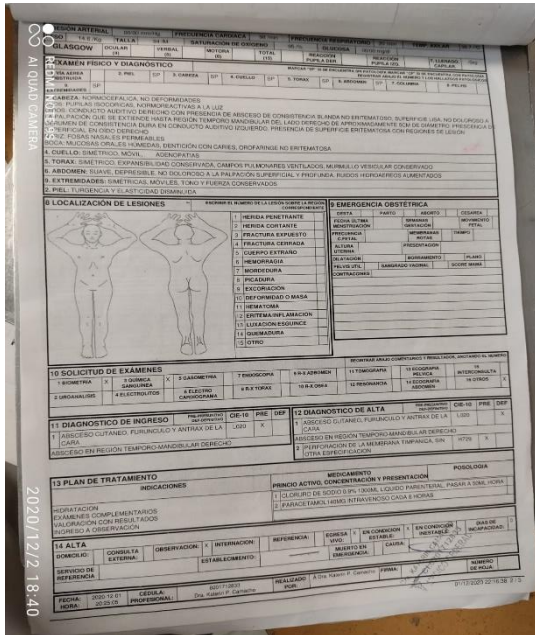
- Baiu, L., & Melendez, E. (03 de Abril de 2018). ABSCESOS CUTANEOS. *American Medical Association*, 319(13), 1405 - 1407.
- Balkan, S., Barel, P., & Claude, M. (18 de Mayo de 2017). Abscesos cutaneos. *Guía Práctica Clínica: Médecins Sans Frontières*, Capítulo 10: 1-5.
- Casado, B., Gómez, C., & Pano, R. (21 de Noviembre de 2016). Prevalencia de infecciones de piel y tejidos blandos producidas por *Staphylococcus aureus* resistente a Meticilina. *Enfermedades Infecciosas y Microbiología clínica*, 300-306.
- Delgado, A. (18 de Abril de 2021). Abscesos Cutáneos. *Revista Medicina Interna*, 1(2), 1-3. Obtenido de <https://www.doctoralvarobueno.com/absceso-cutaneo>
- Fathi, R. (11 de Noviembre de 2020). Abscesos Cutaneos. (R. Tango, Ed.) *Medline Plus*, 1-5.
- Gupta, C. (02 de Marzo de 2017). Abscesos Cutaneos. *The Nemours Foundation*, 1-5.
- Lozano, S., Sebastián, S., & González, F. (2019). *Infecciones bacterianas de la piel y tejidos blandos*. Universitario Gregorio Marañón. , Departamento de Medicina. Madrid: Editorial Universitaria de Madrid. Obtenido de <https://www.aeped.es/sites/default/files/documentos/piel.pdf>
- MANUAL MSD. (18 de Junio de 2019). Abscesos cutaneos. *Manual MSD version para profesionales de salud*, 1-6. Obtenido de <https://www.msmanuals.com/es-ec/professional/trastornos-dermatol%C3%B3gicos/infecciones-bacterianas-de-la-piel/absceso-cut%C3%A1neo>
- Medina, V. (21 de Julio de 2016). Absceso cutaneo: Enfermedades infantiles. *GPC: Enfermedades infantiles*.
- Permanente, K. (03 de Marzo de 2021). Absceso cutáneo en niños: Instrucciones de cuidados. *Kaiser Foundation Health Plan, Inc.*, 1-6. Obtenido de

<https://espanol.kaiserpermanente.org/es/health-wellness/health-encyclopedia/he.absceso-cut%C3%A1neo-en-ni%C3%B1os-instrucciones-de-cuidado.bz1061>

Sánchez, L., & Sáenz, E. (20 de Enero de 2018). INFECCIONES CUTÁNEAS BACTERIANAS. *Dermatología Peruana*, XVI(2), 1-25.

Valderrama, S., Corté, A., & Caro, A. (06 de Abril de 2019). Guía de Práctica Clínica para el Diagnóstico y Manejo de las Infecciones de Piel y Tejidos Blandos en Colombia. *GPC: Asociacion Colombiana de Infectologia*, 318-346.

ANEXOS

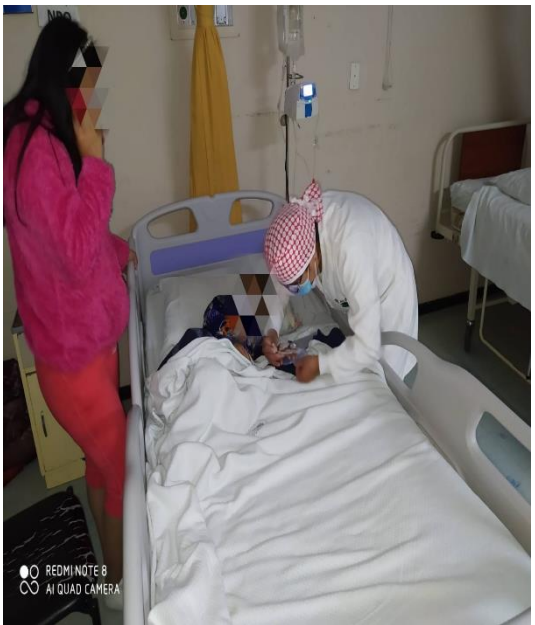

Hoja 008 Emergencia form with sections: EXAMEN FÍSICO Y DIAGNÓSTICO, LOCALIZACIÓN DE LESIONES, SOLICITUD DE EXÁMENES, DIAGNÓSTICO DE INGRESO, PLAN DE TRATAMIENTO, and ALTA. Includes anatomical diagrams and a checklist of symptoms.

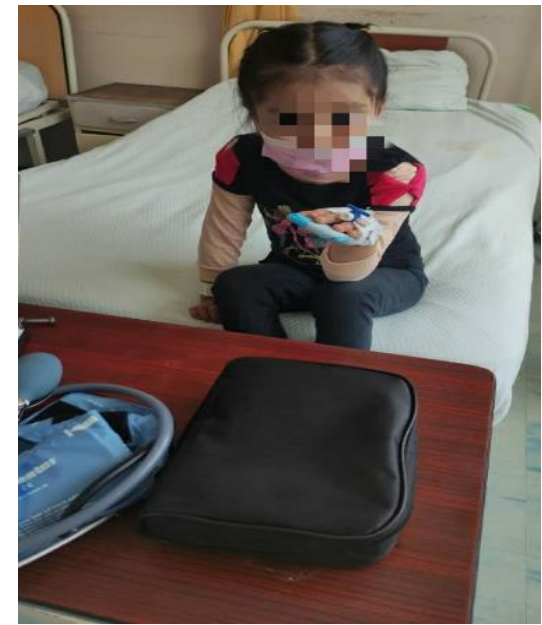
ANEXO 1. Hoja 008 Emergencia



ANEXO 2. Cuidados de enfermería al paciente



ANEXO 3. Administración de medicamentos



ANEXO 3. Control de signos vitales.